Metodbeskrivning för riktad neonatal ekokardiografi (targeted neonatal echocardiography – tnECHO)

Framställd av:
Spiros Gialamas, neonatolog, Akademiska barnsjukhuset, Uppsala
Martin Sturm, neonatolog, Universitetssjukhuset i Linköping

Granskad av:
Kalliopi Kazamia, barnkardiolog, Barnhjärtcentrum Stockholm-Uppsala, Astrid Lindgrens Barnsjukhus, Karolinska Universitetssjukhuset, Stockholm och Akademiska barnsjukhuset, Uppsala
André Rudolph, barnkardiolog, Barnhjärtcentrum Stockholm-Uppsala, Astrid Lindgrens Barnsjukhus, Karolinska Universitetssjukhuset, Stockholm och Akademiska barnsjukhuset, Uppsala

Innehåll

Förkortningar 3
Bakgrund 5
Förslag på indikationer för tnECHO 5
Några fysiologiska begrepp 6
Standard fullständig tnECHO 7
Subcostala vyer 10
Apikala vyer 13
Parasternala vyer 15
Suprasternala vyer 19
Bedömningar som bör ingå i tnECHO 22
1. Bedömning av hjärtrummens storlek och tryckförhållanden 22
2. Bedömning av volymstatus (mängd cirkulerande blodvolym) 24
3. Bedömning av myokardfunktion 27
LV dimensioner och systoliska funktion 27
RV systoliska funktion 31
LV och RV diastoliska funktion 34
LV och RV globala (systoliska och diastoliska) funktion 35
4. Bedömning av pulmonell hypertension (PH) 37
1. *Skattning av PAP* 38
2. *Myokardfunktion* 41
3. *Bedömning av PDA- och IAS-shunt* 41
5. Bedömning av PDA 42
1. *Ductus arteriosus (DA)* 43
2. *Tecken på pulmonell övercirkulation* 45
3. *Tecken på systemisk hypoperfusion* 49
6. Bedömning av perikardvätska och tamponad 53
7. Referensvärden 56
Referenslista 57

Förkortningar

A2Ch	Apikal tvåkammarvy
A4Ch	Apikal fyrkammarvy
A5Ch	Apikal femkammarvy
AAo	Aorta ascendens
Ao	Aorta
ASD	Förmaksseptumdefekt (*atrial septum defect*)
AV	Aortaklaff (*aortic valve*)
BMA	Biomedicinsk analytiker
BPD	Bronkopulmonell dysplasi
CO	Hjärtminutvolym (*cardiac output*)
CSA	Tvärsnittsarea (*cross-sectional area*)
CW	Kontinuerlig Doppler (*continuous wave Doppler*)
DA	Ductus arteriosus
DAo	Aorta descendens
EDP	Slutdiastoliskt tryck (*end diastolic pressure*)
EDV	Slutdiastolisk volym (*end diastolic volume*)
EF	Ejektionsfraktion (*ejection fraction*)
FS	Förkortningsfraktion (*shortening fraction*)
HF	Hjärtfrekvens
IAS	Förmaksseptum (*interatrial septum*)
IVC	Inferior vena cava
IVS	Ventrikelseptum (*interventricular septum*)
LA	Vänster förmak (*left atrium*)
LPA	Vänster lungartärgren (*left pulmonary artery*)
LV	Vänster kammare (*left ventricle*)
LVIDd	Vänsterkammarens inre diameter i diastole (*left ventricle inner diameter in diastole*)
LVIDs	Vänsterkammarens inre diameter i systole (*left ventricle inner diameter in systole*)
LVO	Vänsterkammarminutvolym (*left ventricle output*)
LVOT	Vänsterkammarens utflödestrakt (*left ventricle outflow tract*)
LVPWd	Vänsterkammarens bakväggstjocklek i diastole (*left ventricle posterior wall diameter in diastole*)
MI	Mitralisinsufficiens
MPI	Myokardfunktionens prestationsindex (*myocardial performance index*)
MPA	Lungartär (*main pulmonary artery*)
MV	Mitralisklaff (*mitral valve*)
PAAT	Lungartär accelerationstid (*pulmonary artery acceleration time*)
PDA	Persisterande ductus arteriosus
PH	Pulmonell hypertension
PI	Pulmonalisinsufficiens
PLAX	Parasternal långaxelvy
PSAX	Parasternal kortaxelvy
PVR	Pulmonell vaskulär resistens

PFO	Persisterande foramen ovale
PV	Pulmonalisklaff (*pulmonary valve*)
PW	Pulsad Doppler (*pulsed wave Doppler*)
RA	Höger förmak (*right atrium*)
RAP	Höger förmakstryck (*right atrium pressure*)
RPA	Höger lungartärgren (*right pulmonary artery*)
RV	Höger kammare (*right ventricle*)
RVET	Högerkammarens ejektionstid (*right ventricle ejection time*)
RVO	Högerkammarminutvolym (*right ventricle output*)
RVOT	Högerkammarens utflödestrakt (*right ventricle outflow tract*)
SC	Subcostal vy
sPAP	Systoliskt lungartärtryck (*systolic pulmonary artery pressure*)
SVC	Superior vena cava
SV	Slagvolym
TAPSE	Trikuspid annular plane systolic excursion
TI	Trikuspidalisinsufficiens
TnECHO	Riktad neonatal ekokardiografi (*targeted neonatal echocardiography*)
TV	Trikuspidalisklaff (*tricuspid valve*)
VTI	Velocity time integral
VOC	Vitium organicum cordis (*medfött hjärtfel*)
VSD	Ventrikelseptumdefekt

Bakgrund

Riktad neonatal ekokardiografi (targeted neonatal echocardiography – tnECHO) syftar primärt till att ge information om den underliggande cirkulatoriska patofysiologin som orsakar hemodynamisk instabilitet samt utvärdera behandlingseffekt över tid hos det nyfödda barnet. TnECHO är ett komplement till det kliniska statuset och kliniska beslut skall inte fattas enbart baserat på de ekokardiografiska fynden.

Det är viktigt att den första ekokardiografiska undersökningen innebär en fullständig **både strukturell och funktionell** bedömning av hjärtat för att utesluta medfött hjärtfel (vitium organicum cordis, VOC). Denna första undersökning bör därför utföras av erfaren undersökare (barnkardiolog, barnläkare med kardiologisk inriktning, biomedicinsk analytiker (BMA) eller klinisk fysiolog) och bedömas av barnkardiolog, klinisk fysiolog eller barnläkare med kardiologisk inriktning. TnECHO för att styra den kliniska behandlingen skall endast göras efter att VOC uteslutits på grund av att vissa behandlingar kan leda till livshotande komplikationer i närvaro av VOC, t.ex. slutning av persisterande ductus arteriosus (PDA) vid ductusberoende hjärtfel, och vissa diagnoser såsom totalt anomalt mynnande lungvener (TAPVR), som har samma kliniska bild som svår pulmonell hypertension, ska inte heller missas vid första undersökningen.

Rikta undersökningen utifrån aktuell frågeställning för att minimera undersökningens duration och avbryt vid klinisk instabilitet. Sprita av utrustningen. Använd i första hand förvärmd, steril gel. Bilder kan sparas och mätningar göras efter undersökningen, antingen i UL-apparaten eller i digitalt system för bildgranskning. Koppla gärna in EKG i UL-apparaten för att diagnostisera paradoxala myokardrörelser.

Förslag på indikationer för tnECHO

- Hemodynamisk instabilitet/chock
- Bedömning av volymstatus
- Klinisk misstanke om pulmonell hypertension (PH)
- Klinisk misstanke om hemodynamiskt signifikant PDA (hsPDA)/ kontroll efter behandling i PDA-slutande syfte
- Klinisk misstanke om perikardvätska/tamponad
- Utvärdering av behandlingsinsatser och uppföljning av kliniskt förlopp
- Asfyxi och inför uppstart av hypotermibehandling
- Tvillingtransfusionssyndrom (TTTS)
- Maternell diabetes
- Hydrops

Några fysiologiska begrepp

En grundlig förståelse av den neonatala hemodynamiken och hur den påverkas av preload, afterload, kontraktilitet, eventuella shuntar och andningsstöd samt farmakologiska behandlingar är avgörande för att förstå den övergripande hjärtfysiologin.

Preload är graden av kammarsträckning (ökning av myokardfibrernas längd) i slutdiastole. Det går inte att mäta preload in vivo men kammarens slutdiastoliska volym (End Diastolic Volume, EDV) och tryck (End Diastolic Pressure, EDP) avspeglar i vanliga fall preload och brukar användas som surrogat markörer. Beakta att EDV och EDP påverkas av kammarens eftergivlighet (compliance) vilket betyder att om kammaren t.ex. är stel är EDP högre för samma EDV. Preload påverkas även av förändringar i det venösa återflödet, eventuella shuntar och den diastoliska durationen. Det venösa återflödet påverkas av det venösa kärltonuset, den pulmonella vaskulära resistensen (PVR), den cirkulerande blodvolymen (volymstatuset), kammarens eftergivlighet och de intrathorakala tryckförhållandena. Ökad preload leder - upp till en viss nivå - till kraftigare kontraktion och större slagvolym (SV). Genom sin påverkan på SV påverkar preload hjärtminutvolymen dvs Cardiac Output (CO). Vid normal hjärtanatomi, normal kammarfunktion och avsaknad av förhöjd Pulmonell Vaskulär Resistans (PVR) eller signifikant shunt är vänsterkammarens EDV lika med högerkammarens EDV. Hos nyfödda och särskilt hos underburna barn, där shuntar och/eller förhöjd PVR ofta föreligger, avspeglar kamrarnas EDV (och storlek) inte säkert barnets volymstatus (dvs över- eller undervätskning). Av denna anledning behöver man värdera varje kammares fyllnadsgrad separat och ta hänsyn till eventuella shuntar, tecken på förhöjd PVR etc.

Afterload är det tryck som myokardiet måste övervinna för att kunna pumpa ut blod under systole. Vänsterkammarens (Left Ventricle, LV) afterload påverkas av perifer kärltonus, volymstatus och intrathorakala tryckförhållanden. Högerkammarens (Right Ventricle, RV) afterload påverkas av PVR (pre/postkapillär), volymstatus och intrathorakala tryckförhållanden. Under den postnatala cirkulationsomställningen bör afterload värderas separat för LV, med tanke på inverkan av öppna fetala shuntar och dynamisk PVR.

Kontraktilitet beskriver myokardiets förmåga att kontraheras vid ett givet hemodynamiskt tillstånd, dvs vid en viss pre- och afterload.

Slagvolym (Stroke Volume, SV) är den mängd blod som pumpas ut ur hjärtat i en hjärtcykel. Genom att multiplicera SV med hjärtfrekvensen (HF) erhålls CO. Tillsammans med kontraktiliteten utgör preload och afterload de tre huvudfaktorerna som direkt påverkar SV. Historiska studier gav uppfattningen att nyfödda barn huvudsakligen ändrar sin CO bara genom att ändra sin HF, men nyare studier indikerar att även SV kan ändras även utan HF-variation, under vissa förhållanden.

Standard fullständig tnECHO

För information kring ultraljudets fysik och sedvanliga inställningar i UL-apparaten vänligen se Groves AM et al. 2018 och Afif EL-Khuffash 2019.

Man bör använda ett strukturerat tillvägagångssätt där följande vyer och mätningar bör ingå (Tabell 1). Varje bild bedöms i ordning 2D, färgdoppler samt pulsad/kontinuerlig doppler (PW/CW) och M-mode när aktuellt. Det är viktigt att följa strukturen för att bygga upp en bild av hemodynamiken och inte glömma några viktiga vyer. Avvikande undersökningsflöde, t.ex. om vissa vyer inte är möjliga pga sjukdomstillstånd eller operationssår, innebär en risk och undersökningen bör kompletteras med de vyer som fattas så fort som kliniskt möjligt.

Tabell 1. Rekommenderade ekokardiografiska vyer med respektive anatomiska och funktionella bedömningar vid tnECHO. Bedömningar som bör göras vid behov anges i kursiv stil.

Vy	Struktur	Funktion
Subcostal (SC) (Figur 2-5)	• Abdominellt situs • Pulsatil bukaorta • IVC mynnar i RA • Intakt IAS • Intakt IVS • SVC mynnar i RA, *lungvener mynnande i LA* • Korsande Ao och PA Fritt utflöde RVOT/MPA och LVOT/Aorta	• IVC fyllnadsgrad och andningsvariation • Bukaorta, truncus coeliacus/ a. mesenterica superior flödesprofil (PW) • IAS ställning och eventuellt aneurysm PFO/ASD shuntriktning (PW)
A4Ch (Figur 6, 7)	• LV apexförande (båda kamrarna når apex) • RV/LV storleksrelation • MV och TV öppning • Atrioventrikulär konkordans – TV närmare apex och infäster till IVS • Intakt IVS • Korsande Ao och PA *Lungvener mynnande i LA*	• Kamrarnas fyllnadsgrad och kontraktilitet • IVS ställning • MV och TV inflödets E/A kvot (PW) • TI flödeshastighet (CW) • MI flödeshastighet (CW) • Lungvensflöde (PW) • TAPSE Pulsad vävnadsdoppler (PwTDI)
A5Ch (Figur 6, 8) PLAX (Figur 9, 10)	• AV utgående från LV • Fritt utflöde LVOT, Ao (PW/CW) • Normal struktur/rörlighet av AV och MV • Intakt IVS • Normal struktur/rörlighet av TV och PV	• LVOT VTI (PW) • Ao flödesprofil (PW/CW) • AV annulus diameter (för beräkning av LVO) • M-mode för FS • LA/Ao kvot • *PV annulus diameter och RVOT VTI (PW) för beräkning av RVO* • *TI flödeshastighet (CW)*
PSAX (Figur 11, 12)	• Normal struktur/rörlighet av TV, PV, AV, MV • Visualisera koronarkärlsavgångar • Fritt utflöde RVOT (CW) • Intakt IVS • IAS shunt • Normala dimensioner MPA och grenar	• IVS ställning (tillplattning) • RVOT VTI för beräkning av RVO (PW) • TI flödeshastighet (CW) • M-mode för FS
Hög parasternal/ductus vy (Figur 13, 14)	• Normala dimensioner MPA och grenar • DA • Lungvener mynnar i LA	• DA diameter, flödesprofil (PW/CW) • MPA och grenarnas flödesprofil (PW) • Lungvenernas flödesprofil (PW)
Suprasternal kortaxel (Figur 15, 16)	• Lungvener mynnar i LA (”crab” vy) • Tvärven (vena anonyma) finns • *Ställning av aortabågen*	• AAo flöde i systole och diastole (PW)
Suprasternal långaxel (Figur 17, 18) / hög höger parasternal (Figur 19)	• Aortabåge (uteslut avbruten aortabåge/ koarktation inkl. flödesprofil) (PW/CW) • SVC mynnar i RA	• DAo flöde i systole och diastole (PW) • *SVC inflöde (PW)*

A4Ch, apikal fyrkammarvy; A5Ch, apikal femkammarvy; Ao, aorta; AAo, aorta ascendens; ASD, förmaksseptum defekt; AV, aortaklaff; CW, continuous doppler; DA, ductus arteriosus; DAo, aorta descendens; FS, förkortningsfraktion; IAS, förmaksseptum; IVC, inferior vena cava; IVS, ventrikelseptum; LA, vänster förmak; LV, vänster kammare; LVO, vänsterkammaroutput; LVOT, vänsterkammarens utflödestrakt; MI, mitralis insufficiens; MPA, lungartär; MV, mitralisklaff; PW, pulsad doppler; PFO, persisterande foramen ovale; PLAX, parasternal långaxelvy; PSAX, parasternal kortaxelvy; PV, pulmonalisklaff; RA, höger förmak; RVO, högerkammaroutput; RVOT, högerkammarens utflödestrakt; SC, subcostal vy; SVC, superior vena cava; TAPSE, trikuspid annular plane systolic excursion; TI, trikuspidalis insufficiens; TV, trikuspidalisklaff; VTI, velocity time integral (= stroke distance)

Nedan följer bilder om de vanliga ekokardiografiska fönstren (Figur 1), ultraljudsprobens placering med respektive ultraljudsbilder samt en schematisk förklaring (Figur 2 - 19).

Källor: figurer 4, 5, 7, 8, 10, 12, 16, 18 och 19: Geva T. Echocardiography and Doppler ultrasound. I: Garson A, Bricker JT, Fisher DJ, Neish SR, editors. The science and practice of pediatric cardiology. Baltimore: Williams and Wilkins; 1997, p. 789-843 (efter Professor Gevas tillstånd).

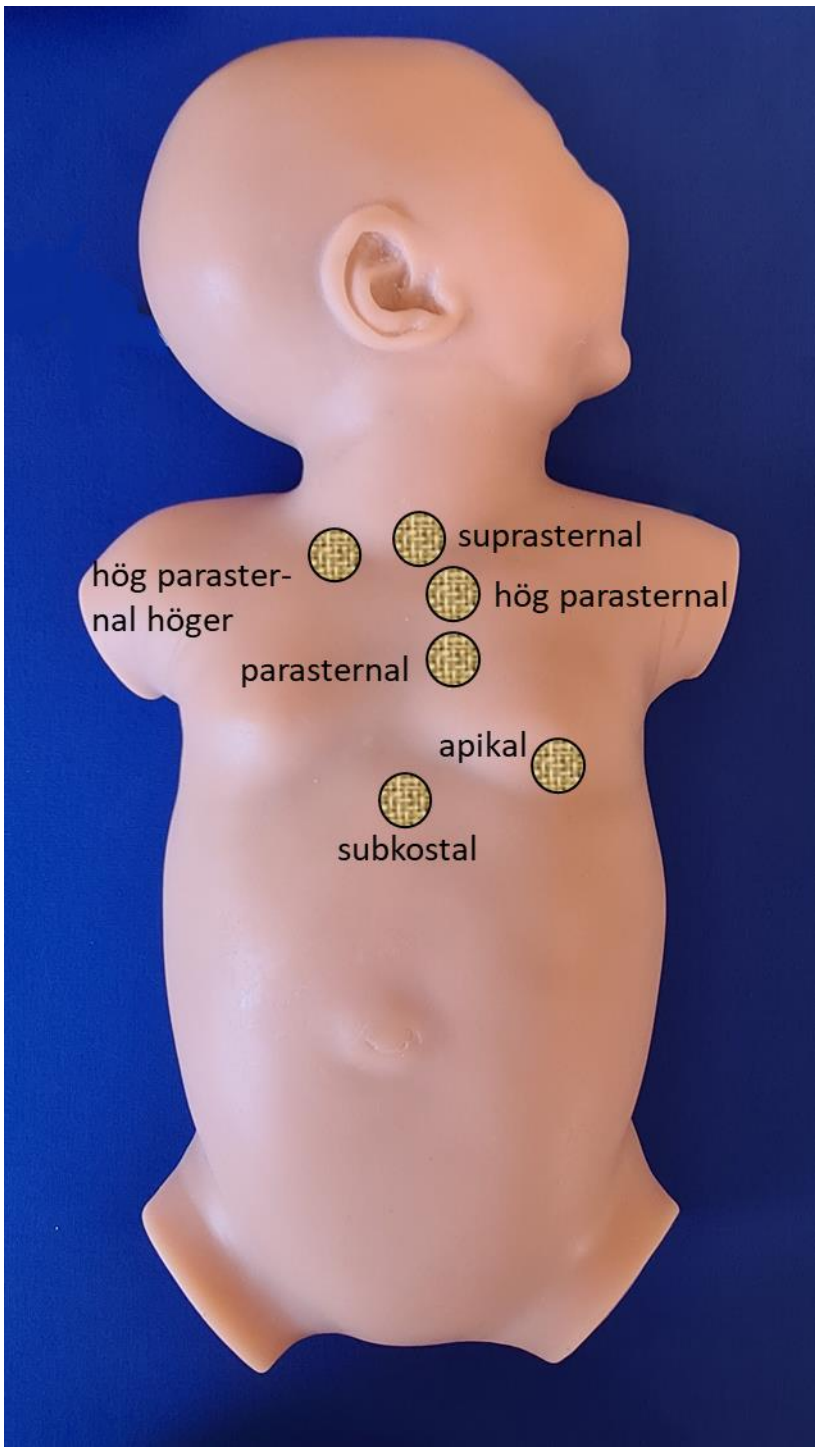

Figur 1. Vanliga ekokardiografiska fönster som används i neonatal ekokardiografi.

Subcostala vyer

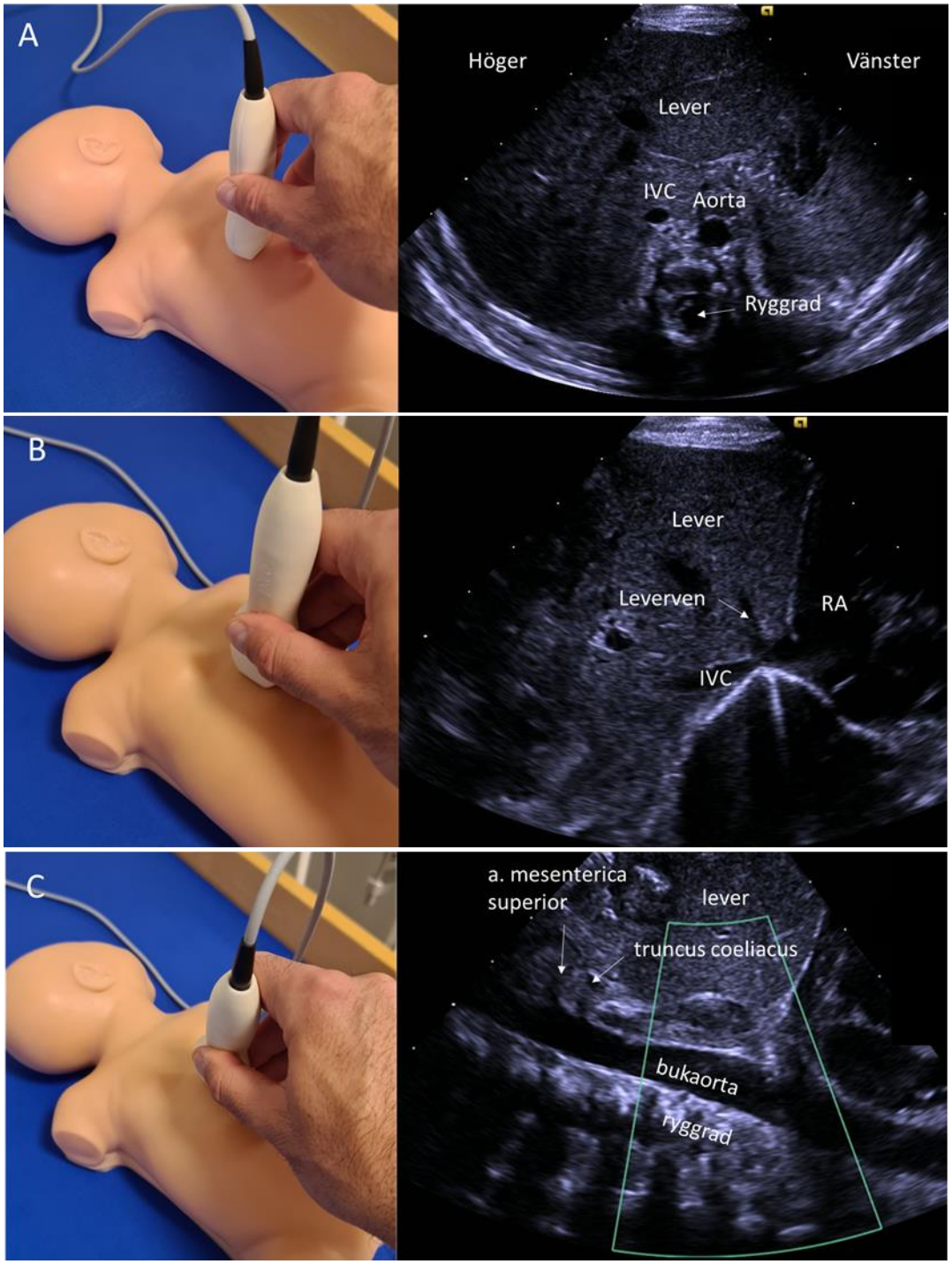

Figur 2. Subcostal vy (SC). Med proben ställd transversellt med skåran mot barnets vänstra sida erhålls situs bilden (A). Genom att rotera proben moturs med skåran riktad kraniellt visualiseras IVC som normalt mynnar i RA (B). Genom att tilta probens svans mot barnets högra sida visas bukaorta, truncus coeliacus och a. mesenterica superior (C). IVC, inferior vena cava; RA, höger förmak.

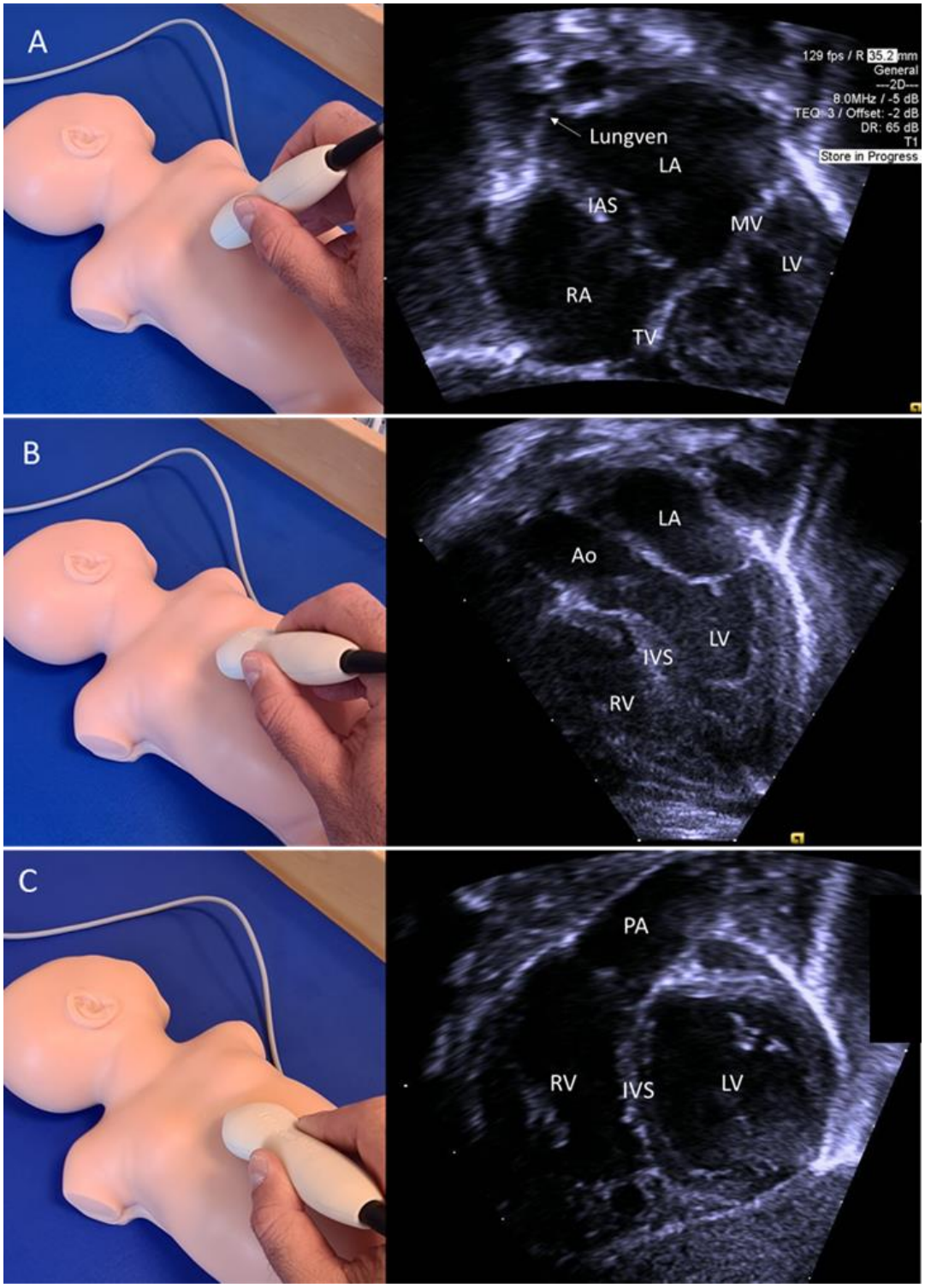

Figur 3. Subcostal långaxelvy (SC LAX), se även Figur 4. Proben placeras transversellt med skåran åt barnets vänstra sida, roteras lätt medurs och dess svans tiltas neråt. Med avsmalnad och inzoomad sektor för bättre upplösning visas förmaken och IAS (A). Om probens svans tiltas ännu mer visas vänsterkammarens utflödestrakt (B) och vidare högerkammarens utflödestrakt (C). Med proben placerad sagitalt erhålls den subcostala kortaxelvyn (SC SAX) (visas ej i Figur 3, se Figur 5). Ao, aorta; IAS, förmaksseptum; IVS, intraventrikulärt septum; LA, vänster förmak; LV, vänster kammare; MV, mitralisklaff; PA, lungartär; RA, höger förmak; RV, höger kammare; TV, trikuspidalisklaff.

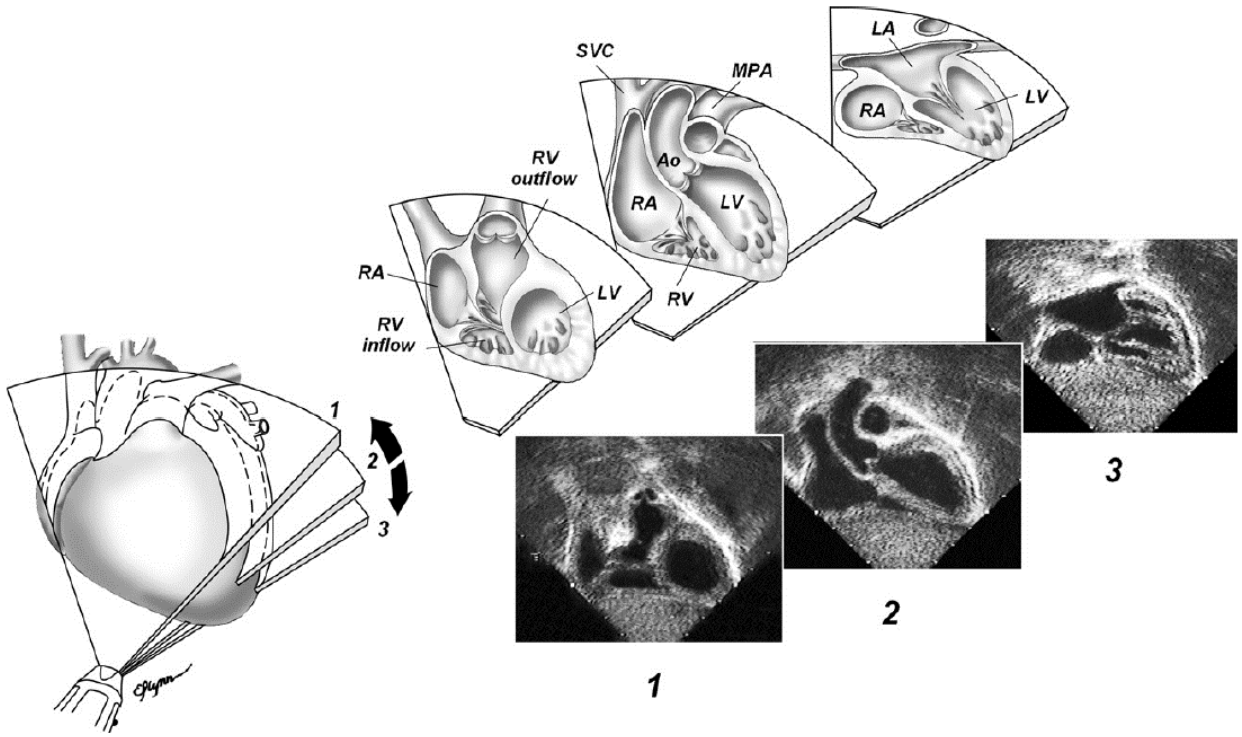

Figur 4. Subcostal långaxelvy (SC LAX) (svep). Ao, aorta; LA, vänster förmak; LV, vänster kammare; PA, lungartär; RA, höger förmak; RV, höger kammare; SVC, vena cava superior.

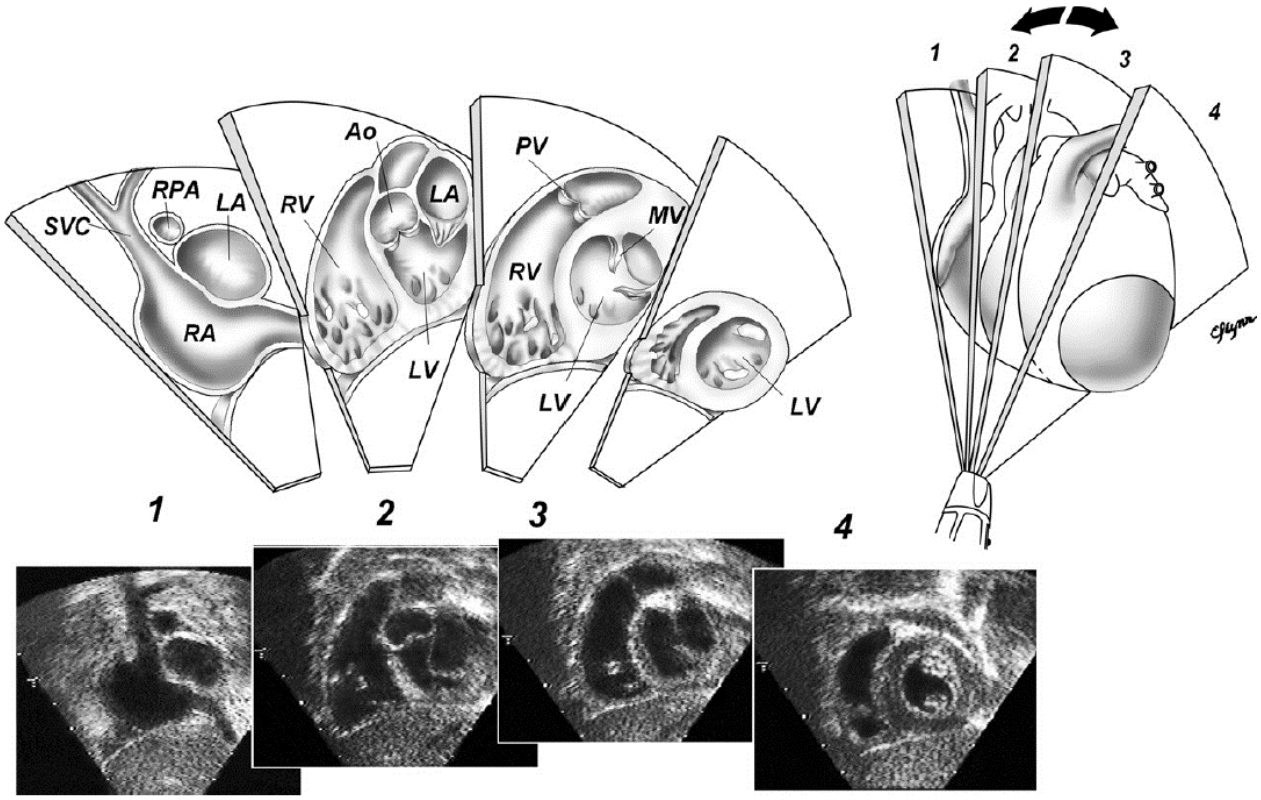

Figur 5. Subcostal kortaxelvy (SC SAX) (svep). Ao, aorta; LA, vänster förmak; LV, vänster kammare; MV, mitralisklaff; PV, pulmonalisklaff; RA, höger förmak; RPA, höger lungartärgren; RV, höger kammare; SVC, vena cava superior.

Apikala vyer

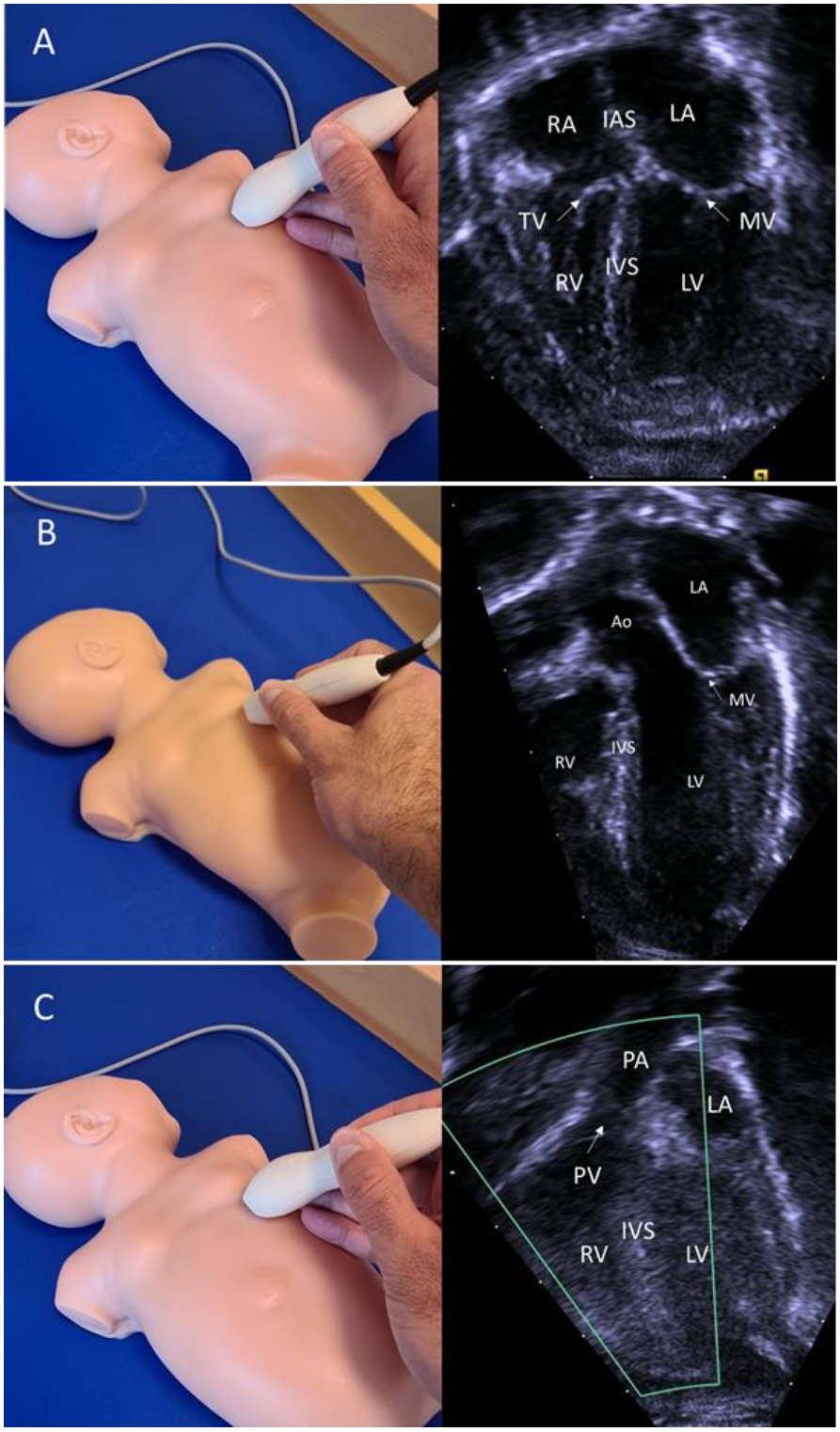

Figur 6. Apikal vy där proben placeras lateralt på bröstkorgens vänstra sida med skåran åt barnets vänstra sida. Från apikal fyrkammarvy (A4Ch) visas de fyra hjärtrummen (A); se även Figur 7. Genom att rotera proben ca 90° medurs och tilta dess svans neråt erhålls den apikala femkammarvyn (A5Ch) från vilken vänsterkammarens utflödestrakt och Ao ses (B); se även Figur 8. Genom att rotera proben tillbaka 90° moturs och tilta dess svans ännu mer visas högerkammarens utflödestrakt och PA (C) (det snittet illustreras inte i Figur 7). Ao, aorta; IAS, förmaksseptum; IVS, intraventrikulärt septum; LA, vänster förmak; LPA, vänster lungartärgren; LV, vänster kammare; MV, mitralisklaff; PA, lungartär; RA, höger förmak; RV, höger kammare; TV, trikuspidalisklaff.

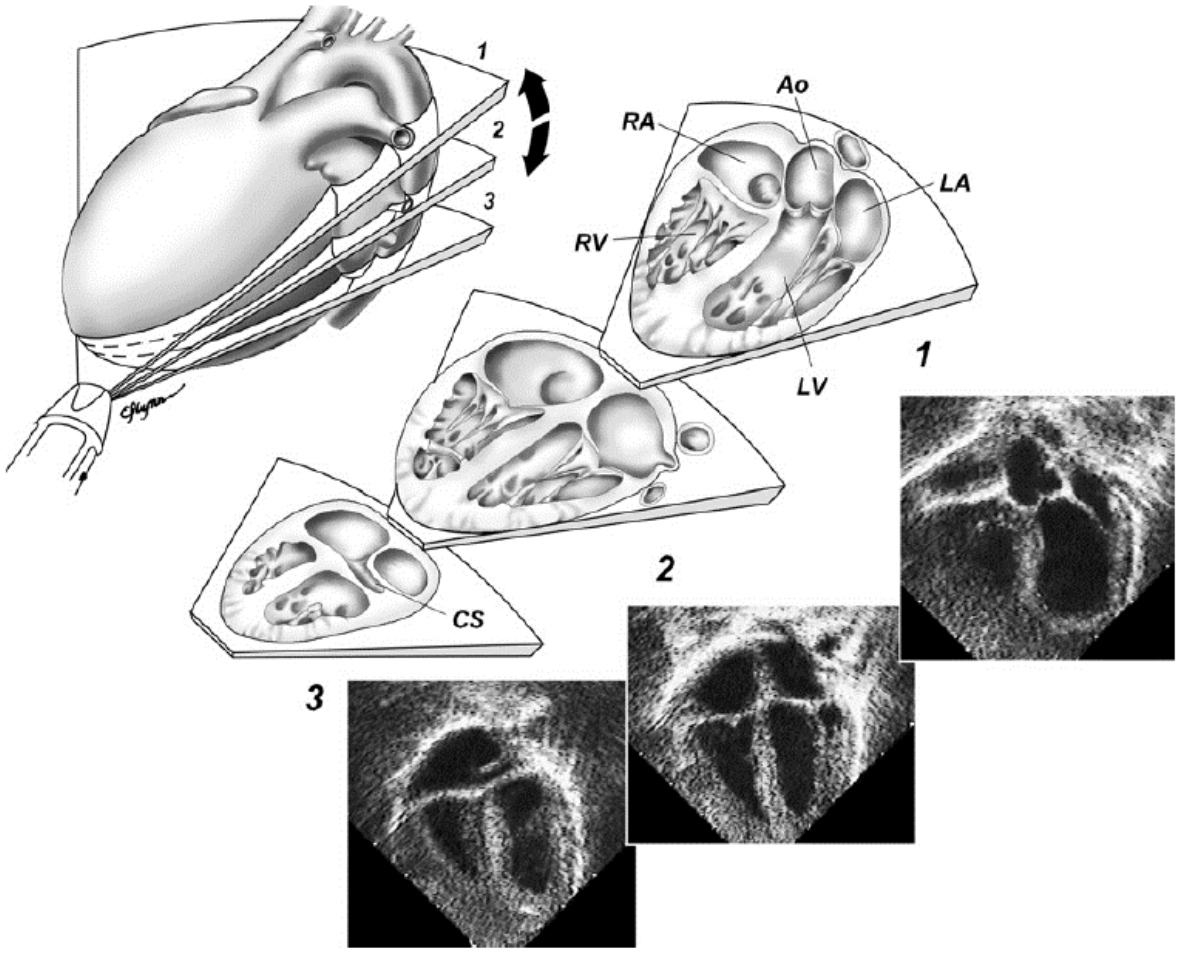

Figur 7. Apikal fyrkammarvy (A4Ch) (svep). Ao, aorta; CS, sinus coronarius; LA, vänster förmak; RA, höger förmak; RV, höger kammare.

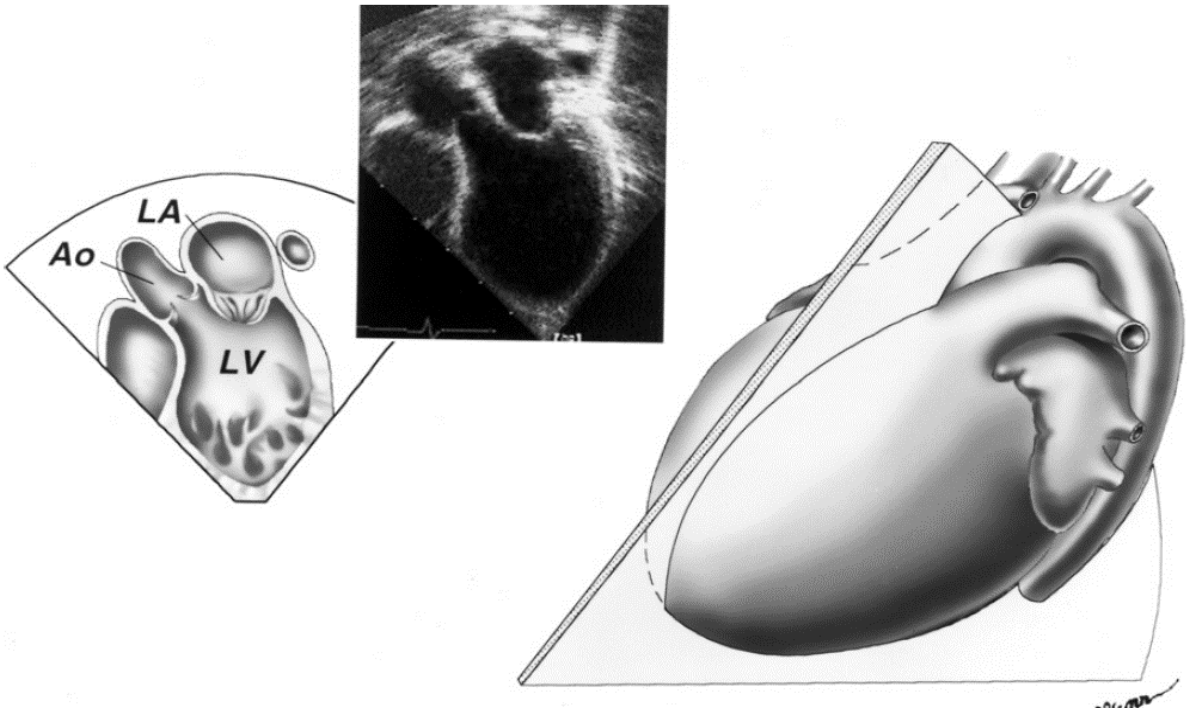

Figur 8. Apikal ”femkammar” vy (A5Ch). Ao, aorta; LA, vänster förmak; LV, vänster kammare.

Parasternala vyer

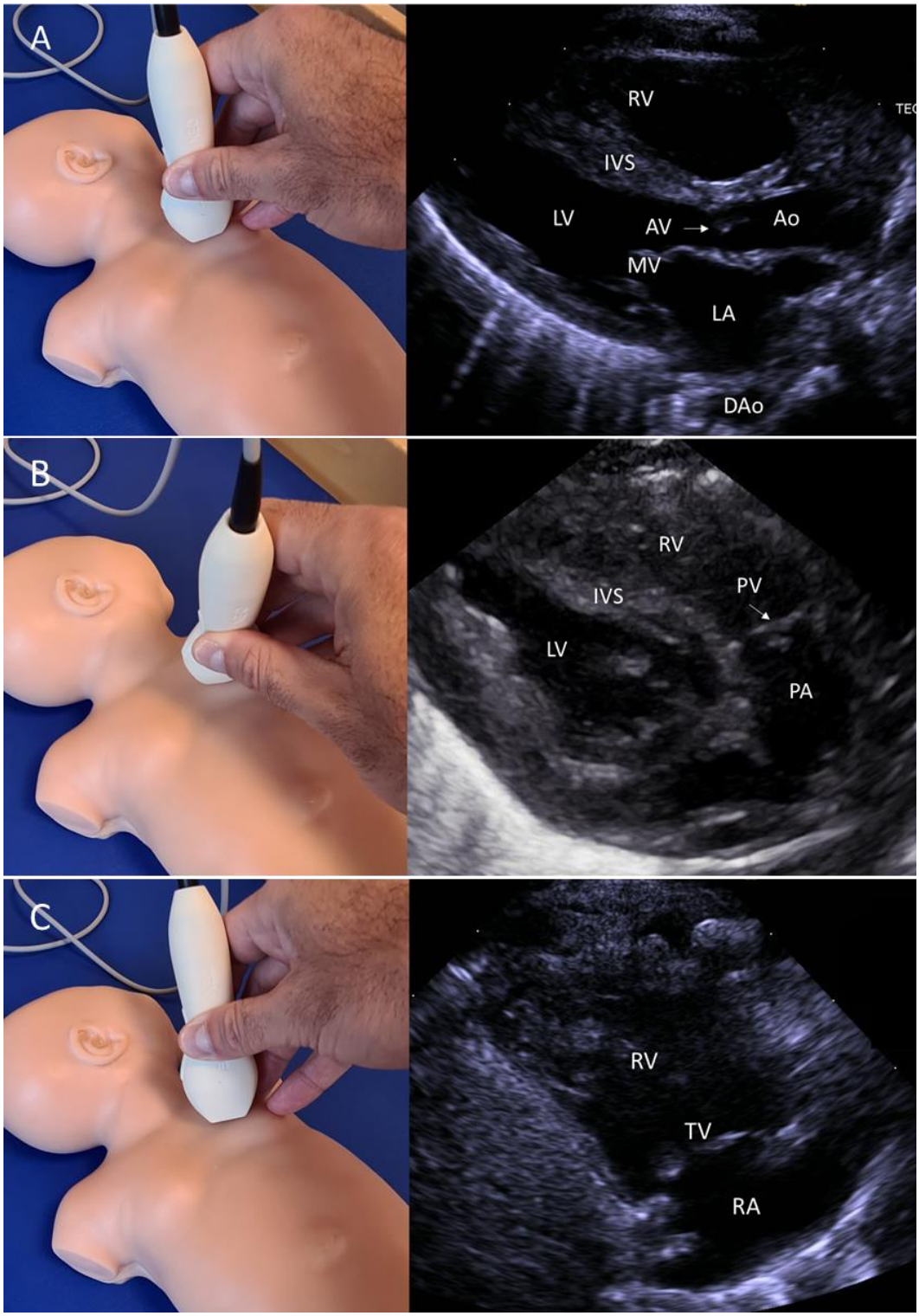

Figur 9. Parasternal långaxelvy (PLAX), se även Figur 10. Proben placeras parasternalt vänster med skåran åt barnets högra axel; vänsterkammarens in- och utflöde visas (A). Modifierad PLAX erhålls genom att tilta probens svans neråt (mot barnets buk), varpå högerkammarens utfödestrakt och PA visualiseras (B) eller genom att tilta svansen uppåt (mot barnets vänstra axel) varpå högerkammarens inflöde och TV visualiseras (C). Ao, aorta; AV, aortaklaff; DAo, aorta descendens; IVS, intraventrikulärt septum; LA, vänster förmak; LV, vänster kammare; MV, mitralisklaff; PA, lungartär; RA, höger förmak; RV, höger kammare; TV, trikuspidalisklaff.

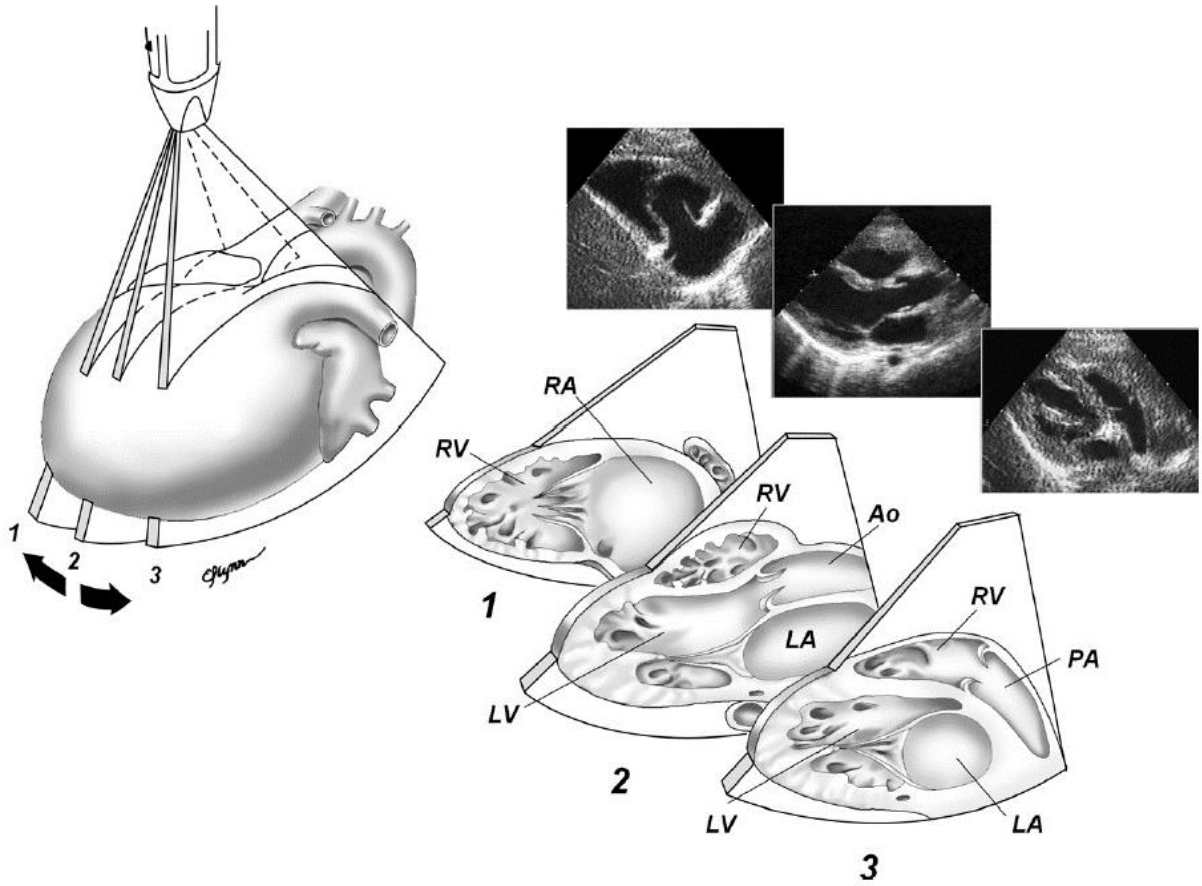

Figur 10. Parasternal långaxelvy (PLAX). Modifierad PLAX i snitt 1 och 3. Ao, aorta; LA, vänster förmak; LV, vänster kammare; PA, lungartär, RA, höger förmak; RV, höger kammare.

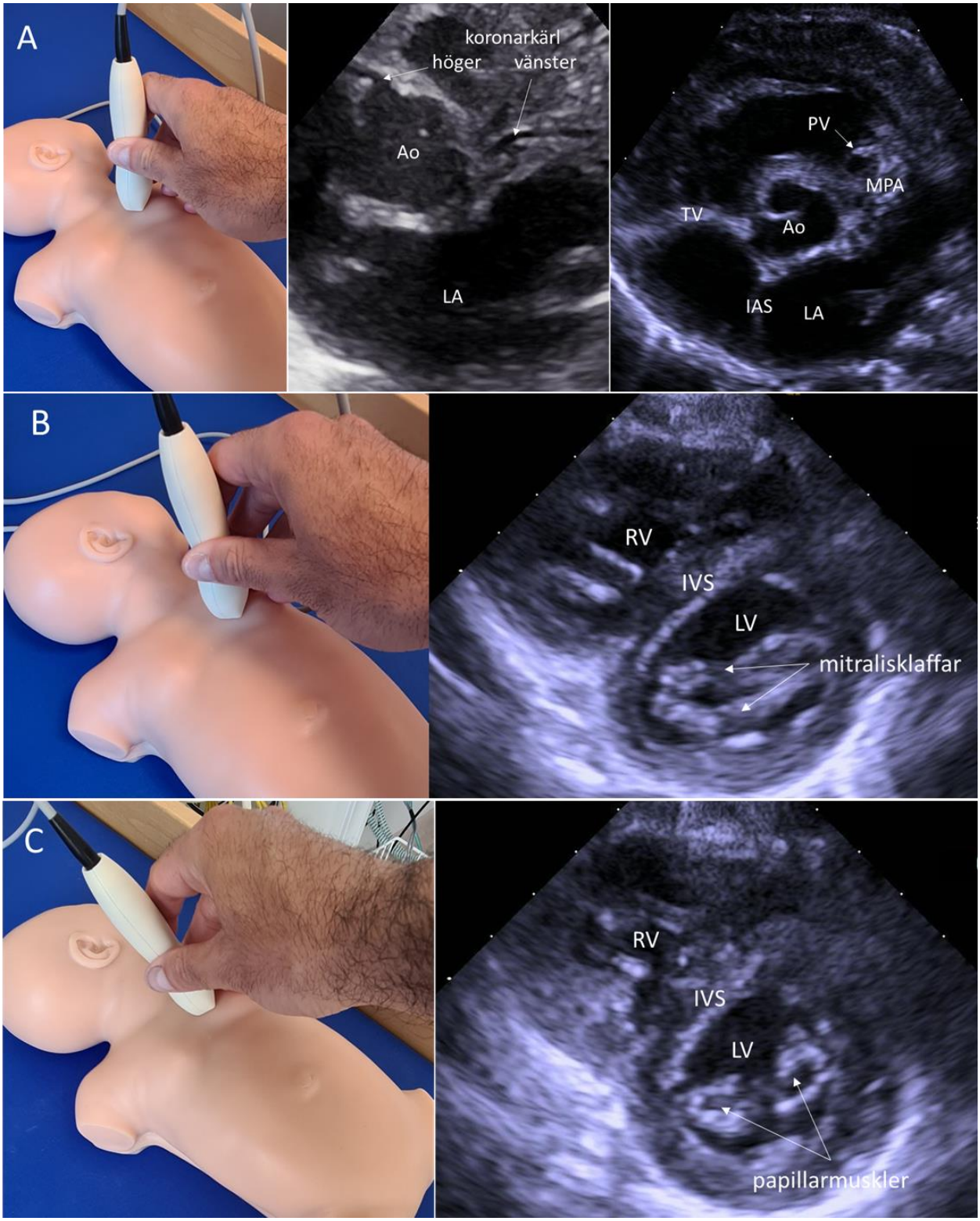

Figur 11. Parasternal kortaxelvy (PSAX), se även Figur 12. Denna vy erhålls genom att från parasternal långaxelvy (PLAX) rotera proben 90° medurs med skåran åt barnets vänstra axel. På bild A visas aortaklaffen i tvärsnitt, koronarkärl, högerkammarens utflödestrakt, TV, IAS. Nedom aortaklaffen ses LA där man med hjälp av färgdoppler kan visualisera inflödet från lungvenerna. Genom att successivt tilta probens svans uppåt visualiseras mitralisklaffen i tvärsnitt (B) och vidare kamrarna, IVS och papillarmusklerna (C). Ao; aortaklaffen; IAS, förmaksseptum; IVS, intraventrikulärt septum; MPA, lungartär; LA, vänster förmak; LV, vänster kammare; RA, höger förmak; RV, höger kammare; TV, trikuspidalisklaff.

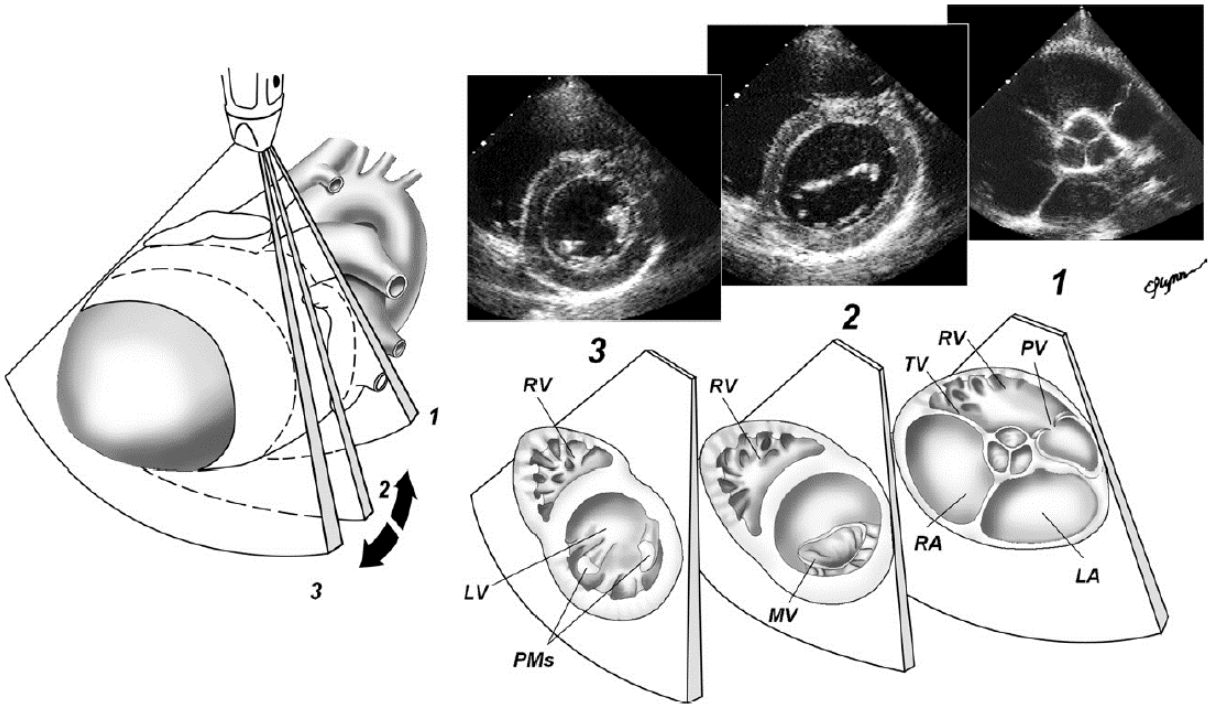

Figur 12. Parasternal kortaxelvy (PSAX) (svep, skåran åt barnets vänstra sida). LA, vänster förmak; LV, vänster kammare; MV, mitralisklaff; PMs, papillarmuskler; PV, pulmonalisklaff; RA, höger förmak; RV, höger kammare; TV, trikuspidalisklaff.

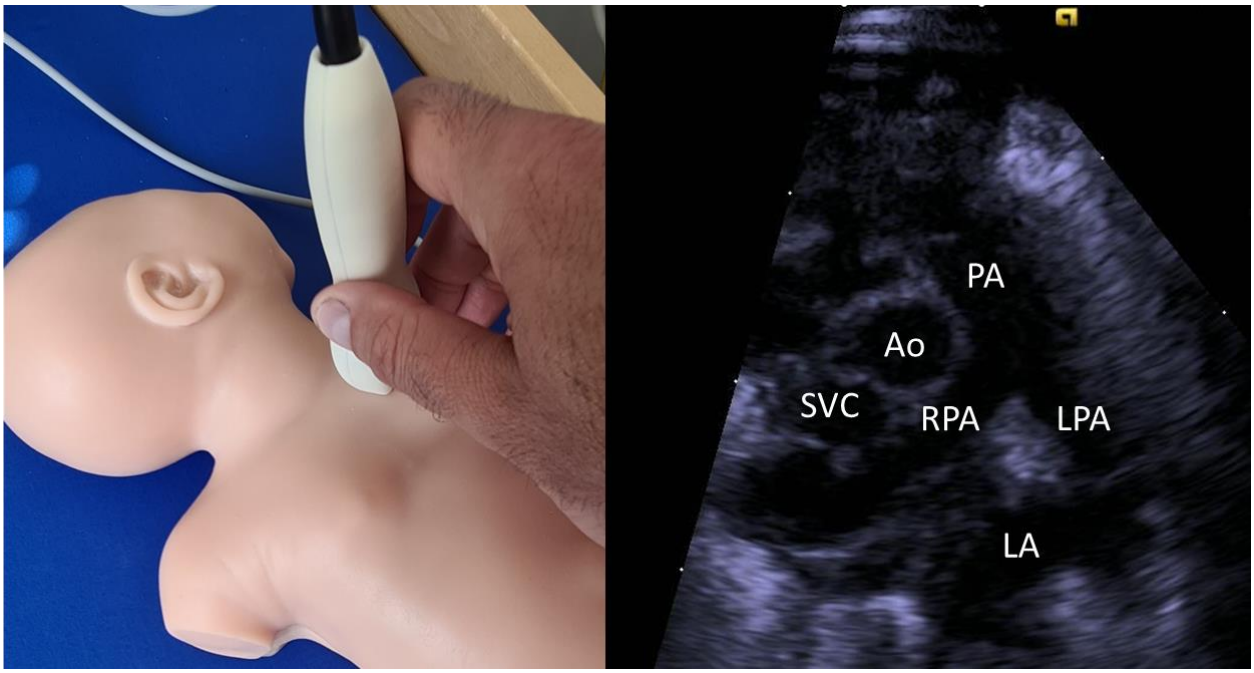

Figur 13. Hög parasternal kortaxelvy. Proben placeras högt parasternalt vänster med skåran åt barnets vänstra sida. PA med grenar visualiseras. Ao, aorta; LA, vänster förmak; LPA, vänster lungartärgren; PA, lungartär; RPA, höger lungartärgren; SVC, vena cava superior.

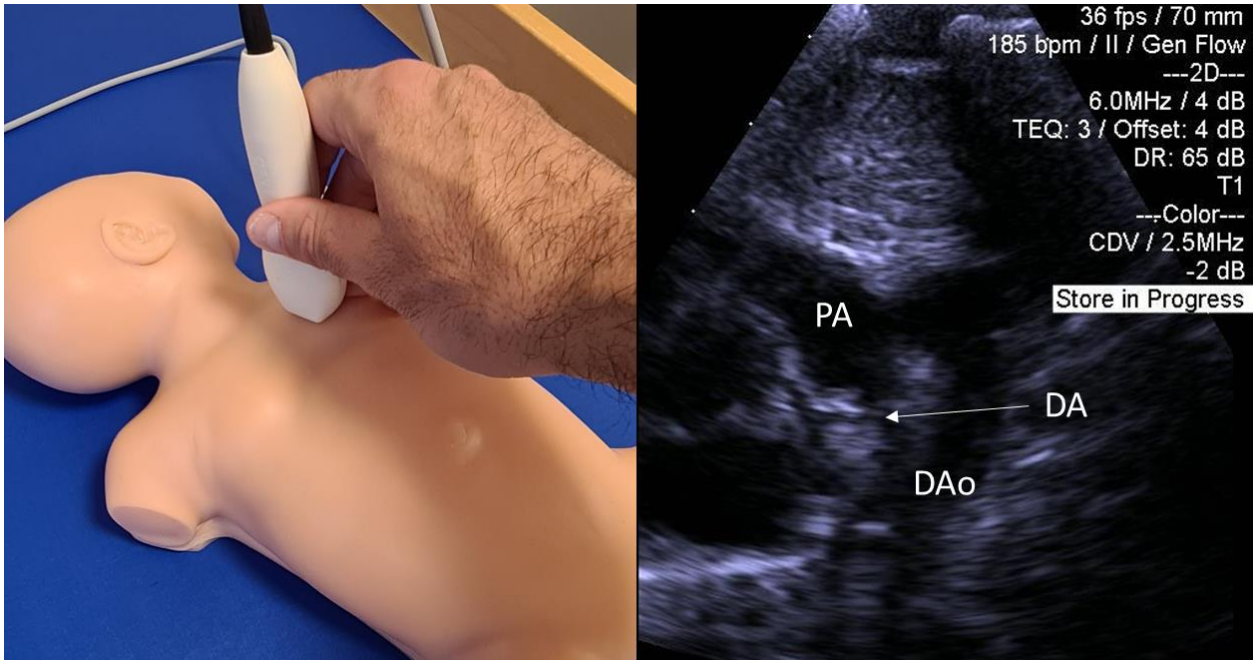

Figur 14. Ductus vy. Proben placeras högt parasternalt vänster med skåran i kraniell riktning. PA, lungartär; DA, ductus arteriosus; DAo, aorta descendens.

Suprasternala vyer

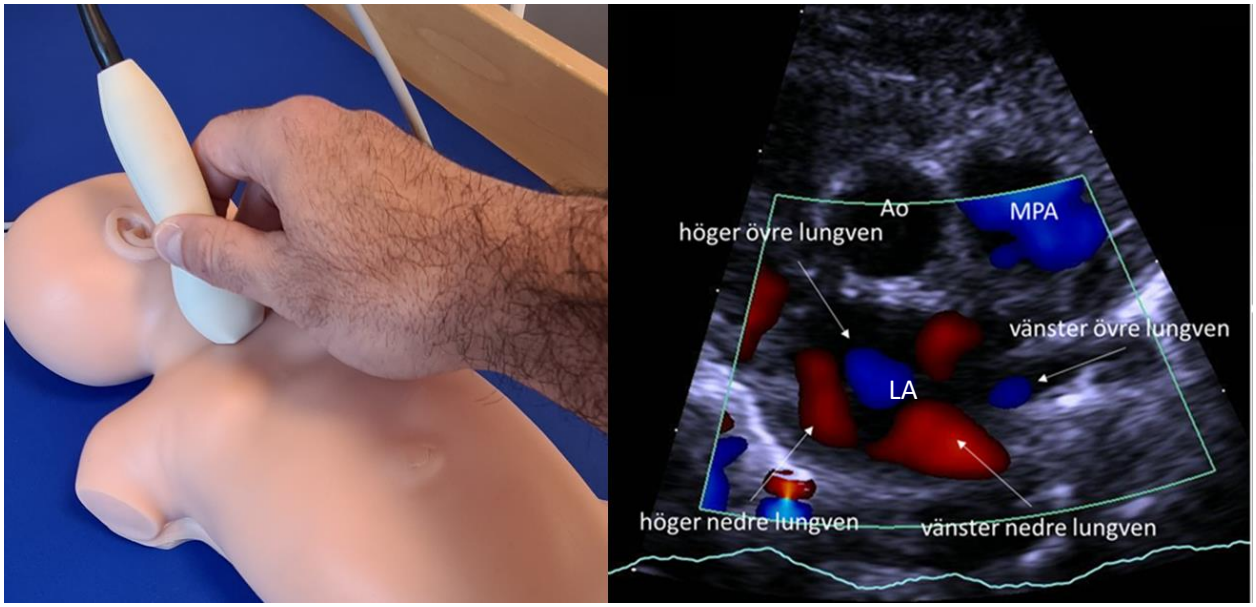

Figur 15. Suprasternal kortaxelvy med skåran åt barnets vänstra sida. Lungvenernas mynning i LA visualiseras, så kallad ”crab” vy; se även Figur 16. LA, vänster förmak; Ao, Aorta; MPA, lungartär.

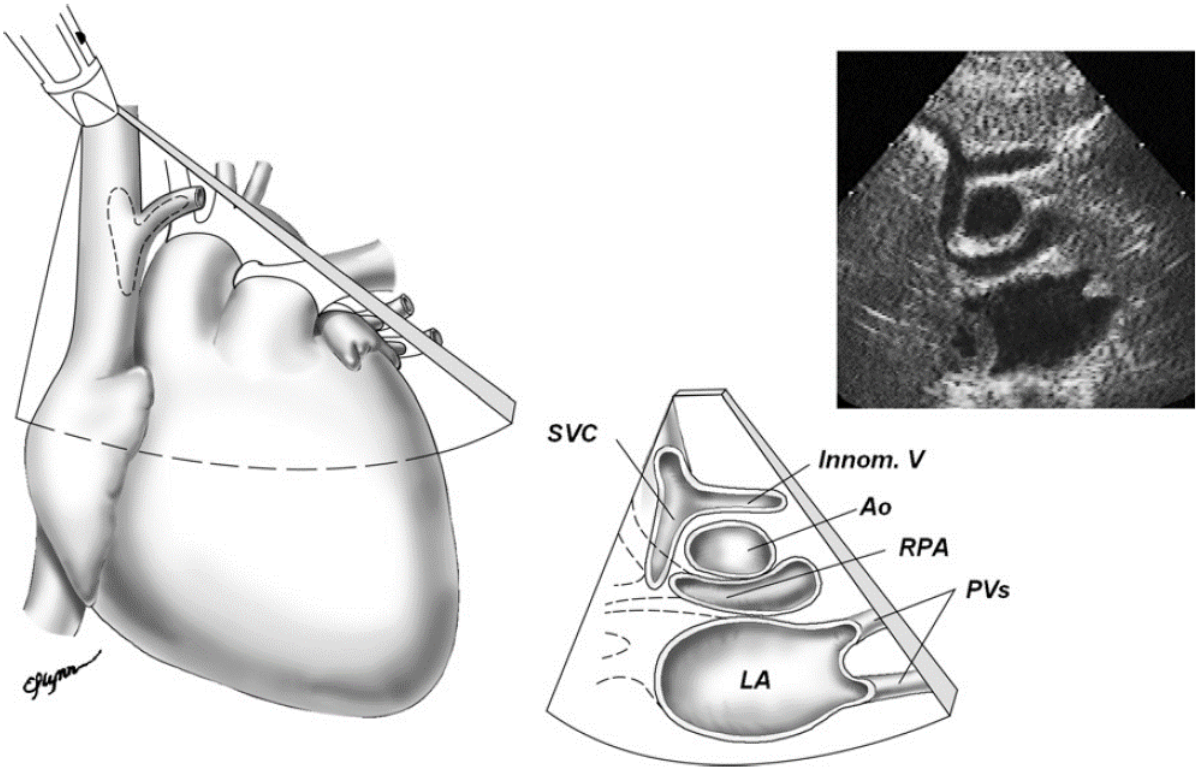

Figur 16. Suprasternal kortaxelvy. Ao, distal aorta ascendens; Innom. V, vena innominata (bryggvenen); LA, vänster förmak; PVs, lungvener; RPA, höger lungartärgren; SVC, vena cava superior.

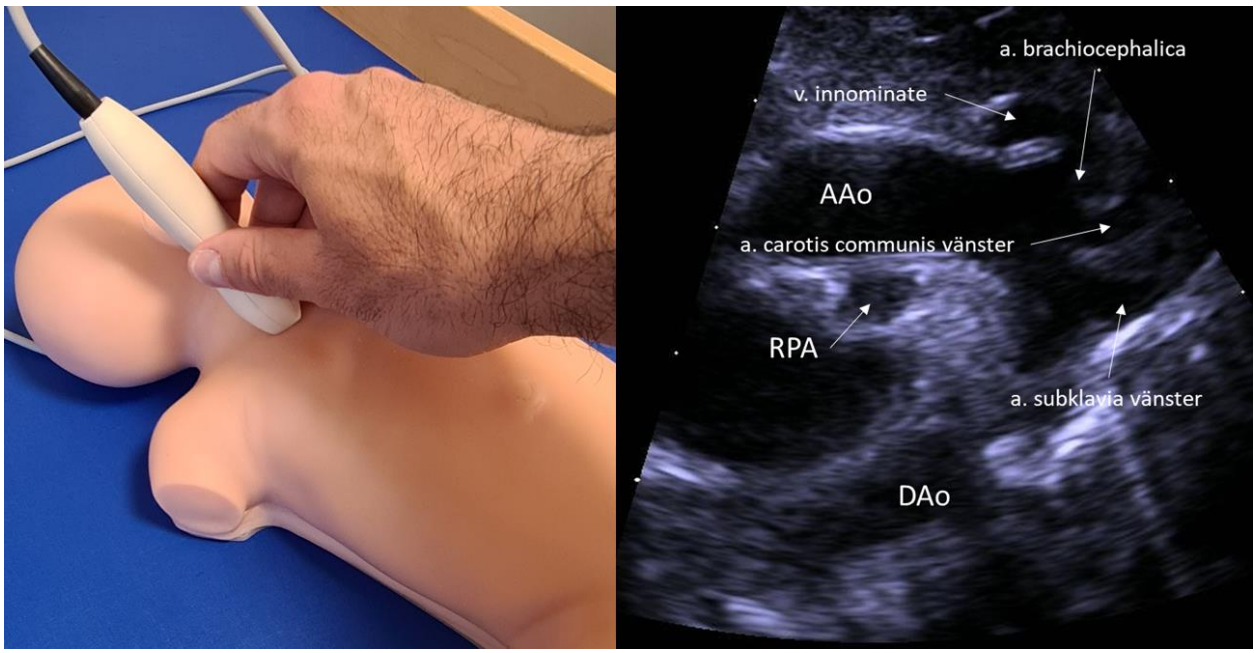

Figur 17. Suprasternal långaxelvy, se även Figur 18. Proben placeras i jugulum roterad ca 30° medurs med skåran uppåt och probens svans tiltas lätt mot barnets högra sida och uppåt. Ibland erhålls bättre bild med proben placerad högt parasternalt höger. Oftast underlättar om barnet tittar åt vänster och man lyfter upp thorax något genom att placera en handduk under barnets axlar så att huvudet faller bakåt (akta tub vid intuberat barn). Aortabågen med avgående kärl visualiseras med denna vy. AAo, aorta ascendens; DAo, aorta descendens; RPA, höger lungartärgren.

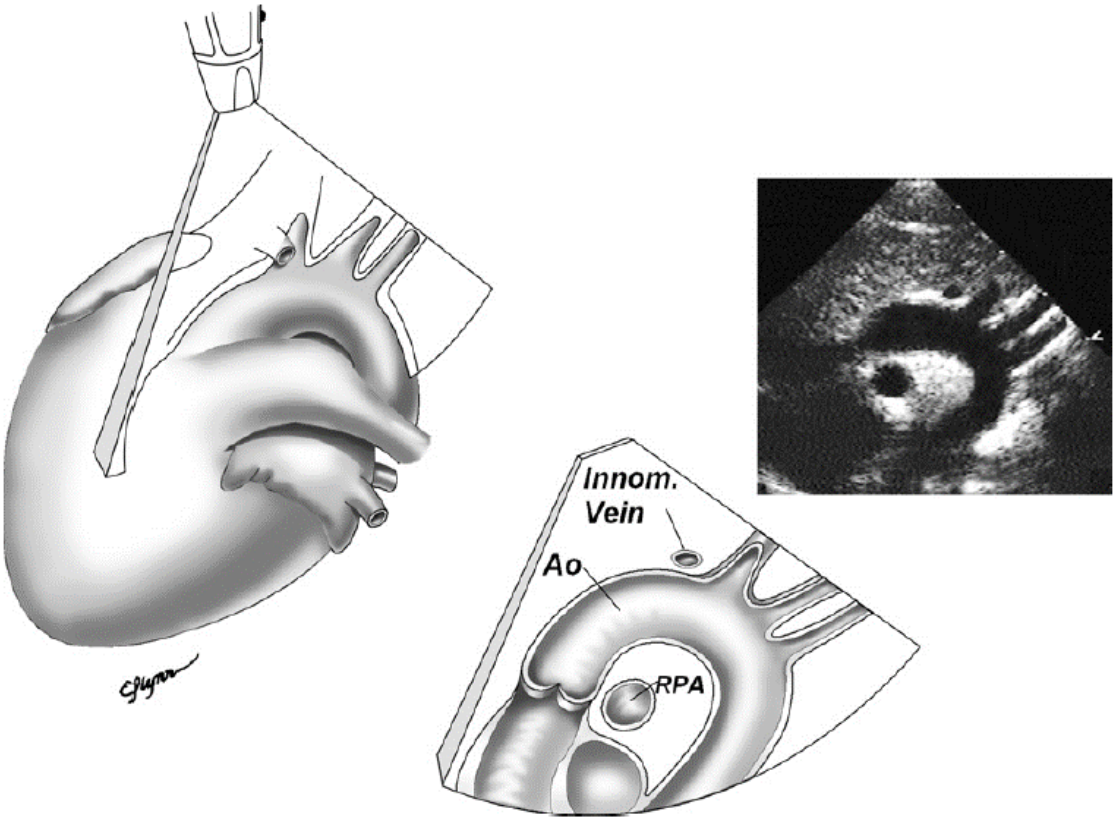

Figur 18. Suprasternal långaxelvy, aortabåge. Ao, aorta ascendens; Innom. Vein, vena innominata (bryggven); RPA, höger lungartärgren.

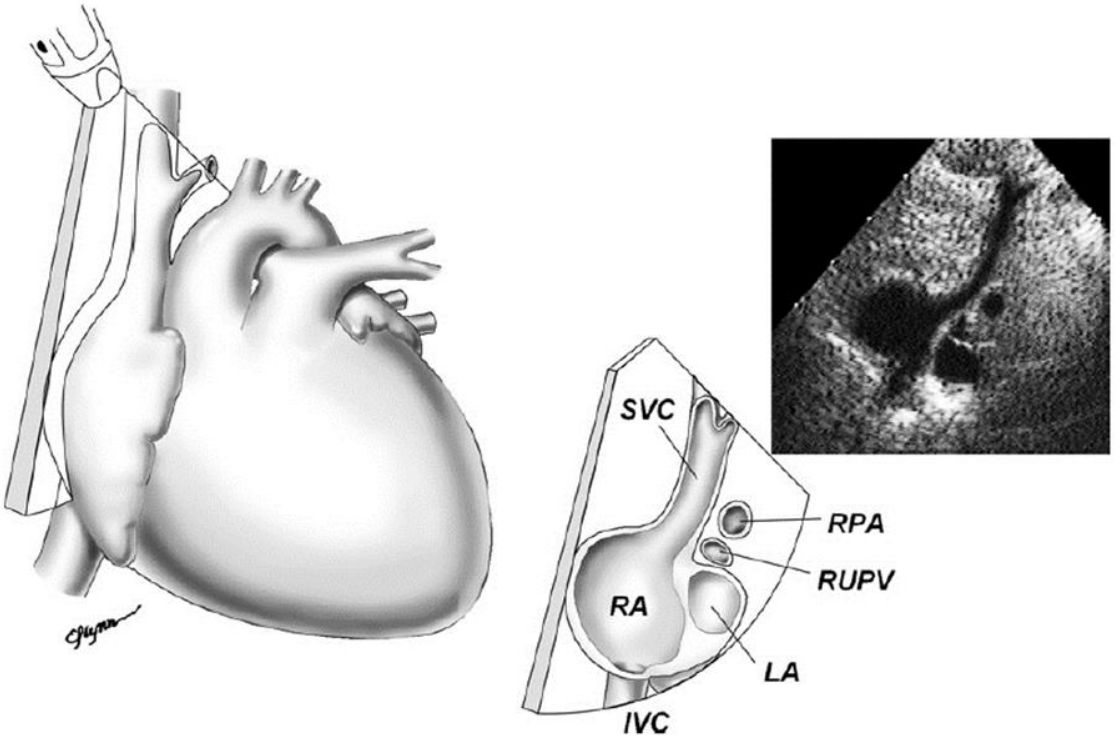

Figur 19. Hög höger parasternal vy. IVC, vena cava inferior; LA, vänster förmak; RA, höger förmak; RPA, höger lungartärgren; RUPV, höger övre lungven; SVC, vena cava superior.

Bedömningar som bör ingå i tnECHO

Syftet med tnECHO är bedömning av neonatal hemodynamik hos barn med strukturellt normalt hjärta. För korrekt tolkning behövs en helhetsbedömning som bör inkludera följande:

1. hjärtrummens storlek och tryckförhållanden
2. volymstatus (mängd cirkulerande blodvolym)
3. myokardfunktion
4. tecken på förhöjd PVR
5. förekomst av DA och dess hemodynamiska signifikans
6. förekomst av förmaksshunt och dess flödesriktning och storlek
7. förekomst av perikardvätska och dess hemodynamiska betydelse

1. Bedömning av hjärtrummens storlek och tryckförhållanden

Vena cava inferior (IVC) är normalt sett gracil hos nyfödda med tydlig andningsvariation. En helt sammanfallen IVC talar för lågt centralt ventryck, vilket ses vid hypovolemi (undervätskning). En vidgad IVC med nedsatt andningsvariation är förenlig med förhöjt centralt ventryck såsom vid hypervolemi, förhöjt intrathorakalt tryck, sviktande RV funktion, ökad RV preload eller afterload (Bild 1). Ökad RV preload (volymbelastning) uppstår vid shunt på förmaksnivå (t.ex. förmaksseptumdefekt (ASD) med/utan anomalt mynnande lungvener), vid arteriovenös missbildning (AVM) eller vid hypervolemi (övervätskning).

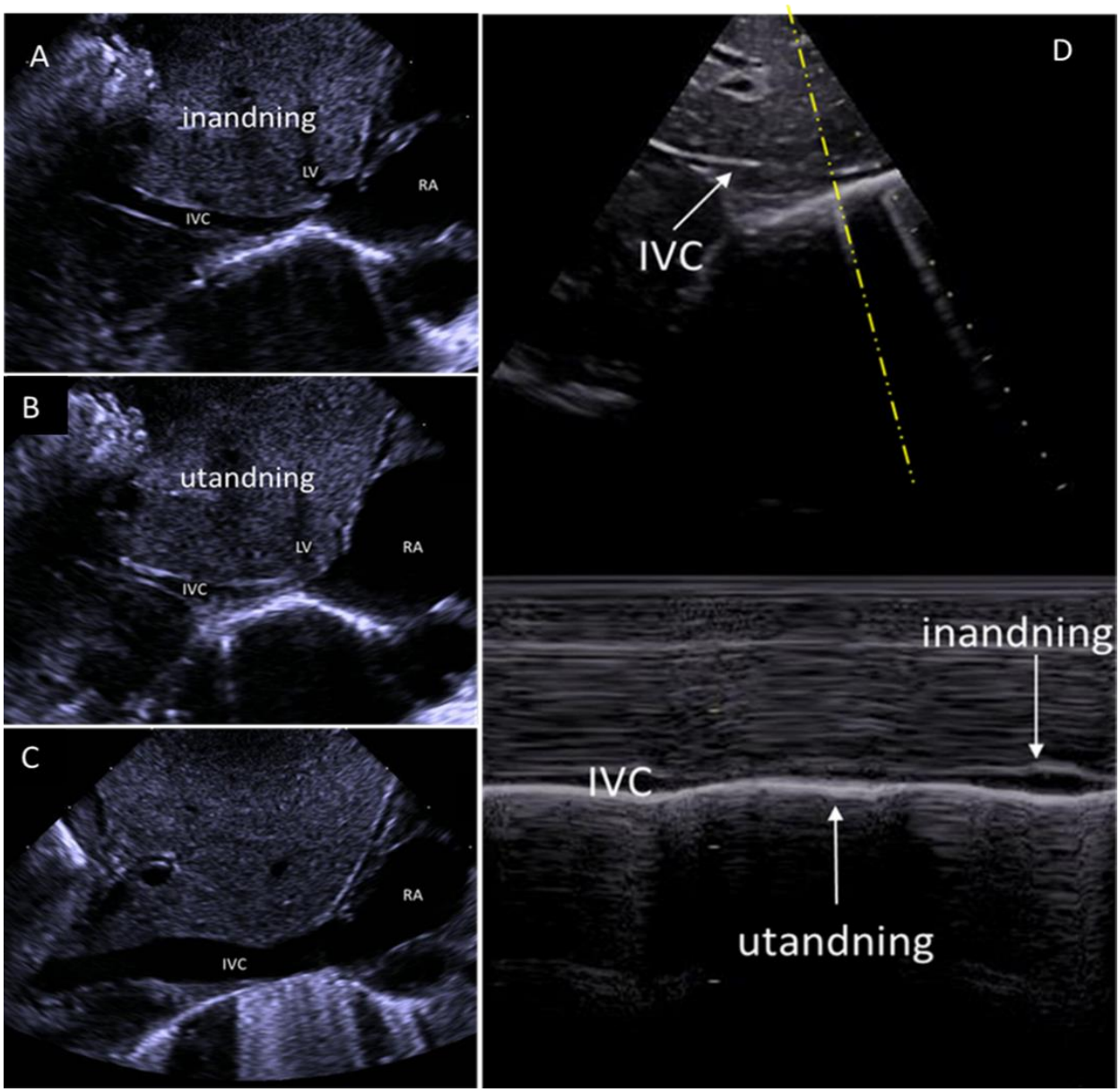

Bild 1. 2D bild (A, B, C) och M-mode (D) av vena cava inferior (IVC), subcostal vy. A, B: normal IVC andningsvariation. C: dilaterad IVC utan andningsvariation, tecken på ev. volym- eller tryckbelastning av höger kammare. D: M-mode av IVC som uppvisar normal andningsvariation. LV, leverven; RA, höger förmak.

Normalt är höger förmak (RA) lika stort som vänster förmak (LA), med förmaksseptum (IAS) i medellinjen. Om förmaksförbindelse föreligger ses vänster-höger shunt under normala tryckförhållanden. Ett slängande IAS med bidirektionell shunt (vid öppen förmaksförbindelse) talar för utjämnade förmakstryck. Detta är ett normalt fynd de första timmarna/dagarna när PVR fortfarande är hög. Om IAS buktar åt vänster med höger-vänster förmaksshunt (Bild 3) talar det för kraftigt förhöjt RA tryck som kan bero på ökad RV preload - OBS! viktigt att utesluta totalt anomalt mynnande lungvener (TAPVR) alternativt sviktande RV (oftast pga ökad afterload).

Hos nyfödda är höger kammare (RV) initialt större och kraftigare än LV (RV dominans). RV är initialt mindre eftergivlig (lägre compliance) och är känslig för ökad afterload. En onormalt förstorad RV kan vara antingen tryck- eller volymsbelastad. Perikardiet begränsar den totala hjärtvolymen varför en akut RV volymökning inverkar negativt på LV volym. Om ventrikelseptum (IVS) buktar in i LV i

diastole indikerar det förhöjt RV preload (RV volymbelastning). Om IVS buktar in i LV under systole indikerar det ökad RV afterload (RV tryckbelastning).

LA är normalt lika stort som RA. LA förstoring ses vid ökad LV preload (volymbelastning) eller sviktande LV (oftast pga ökad afterload). Litet/sammanfallet LA ses vid minskat lungvenöst återflöde.

LV är normalt mindre än RV hos nyfödda. LV förstoring ses vid ökad preload (volymbelastning), ökad afterload (tryckbelastning), vid sviktande LV, dilaterad kardiomyopati mm. Akut ökad LV afterload leder till dilatation följt av nedsatt kontraktilitet (avsaknad av adaptation) medan successivt ökad LV afterload leder till hypertrofi (adaptation). Hypertrofi sekundär till ökad afterload bör skiljas från primär hypertrof kardiomyopati. Liten LV med kollaberande väggar i slutsystole (kissing sign) ses vid minskad preload.

Ökad RV afterload (tryckbelastning) uppstår vid högerkammarutflödeshinder (RVOT obstruktion), förhöjd PVR (prekapillär lungkärlskonstriktion, ökat intrathorakalt tryck pga andningsstöd/ tamponad/ pneumothorax, postkapillärt orsakad förhöjd PVR pga lungvensstenos, ökat LA tryck t.ex. vid vänstersidiga stenoser, såsom mitralisstenos, aortastenos, coarctation, eller LV svikt).
Ökad LV preload (volymbelastning) ses vid t.ex. hsPDA, aortopulmonellt fönster, stor ventrikelseptumdefekt (VSD), unroofed sinus coronarius (starkt associerat med persisterande vänstersidig superior vena cava).
Ökad LV afterload (tryckbelastning) ses vid t.ex. LVOT avflödeshinder (aortastenos, coarctation), hypertoni, hypervolemi. Vid ökat lungvensåterflöde vid t.ex. PDA, har LV ofta en hyperdynamisk kontraktilitet med ökad slagvolym.
Minskad LV preload ses vid minskat lungvensåterflöde, TAPVR, förhöjd PVR, hypovolemi, ökat intrathorakalt tryck pga andningsstöd/ tamponad/ pneumothorax.

2. Bedömning av volymstatus (mängd cirkulerande blodvolym)

Bedömning av volymstatus är svårt och måste sättas i det kliniska sammanhanget. Alla former av andningsstöd, särskilt övertrycksventilation (PPV) och högfrekvent oscillerande ventilation (HFOV), ökar det intrathorakala trycket, vilket kan minska det systemvenösa återflödet till höger sida (minskad RV preload), öka RV afterload genom ökad PVR och minska därigenom LV preload. Å andra sidan kan otillräckliga respiratortryck leda till atelektaser vilket också ökar PVR. Shuntar grumlar också bilden.

Vid normal biventrikulär funktion och avsaknad av VOC, shuntar och förhöjd PVR hos barn utan andningsstöd är följande bild förenlig med:

- Hypovolemi (t.ex. pga dålig vätsketillförsel, blödning, kapillärt läckage som vid sepsis mm)
  - sammanfallen IVC (Bild 2)
  - små hjärtrum särskilt på vänster sida (Bild 2) med kollaberade väggar i slutsystole, så kallad ”kissing sign”.
- Hypervolemi (t.ex. pga ökad vätsketillförsel, njursvikt mm)
  - dilaterad IVC med nedsatt andningsvariation (Bild 1, C)
  - RA förstoring (bevarad vänster-höger shunt över eventuell PFO) med buktande IAS åt vänster i diastole (Bild 3)
  - viss RV förstoring kan föreligga
  - LA förstoring (saknas vid avlastande PFO/ASD)
  - hyperdynamisk, eventuellt förstorad LV med ökad slagvolym

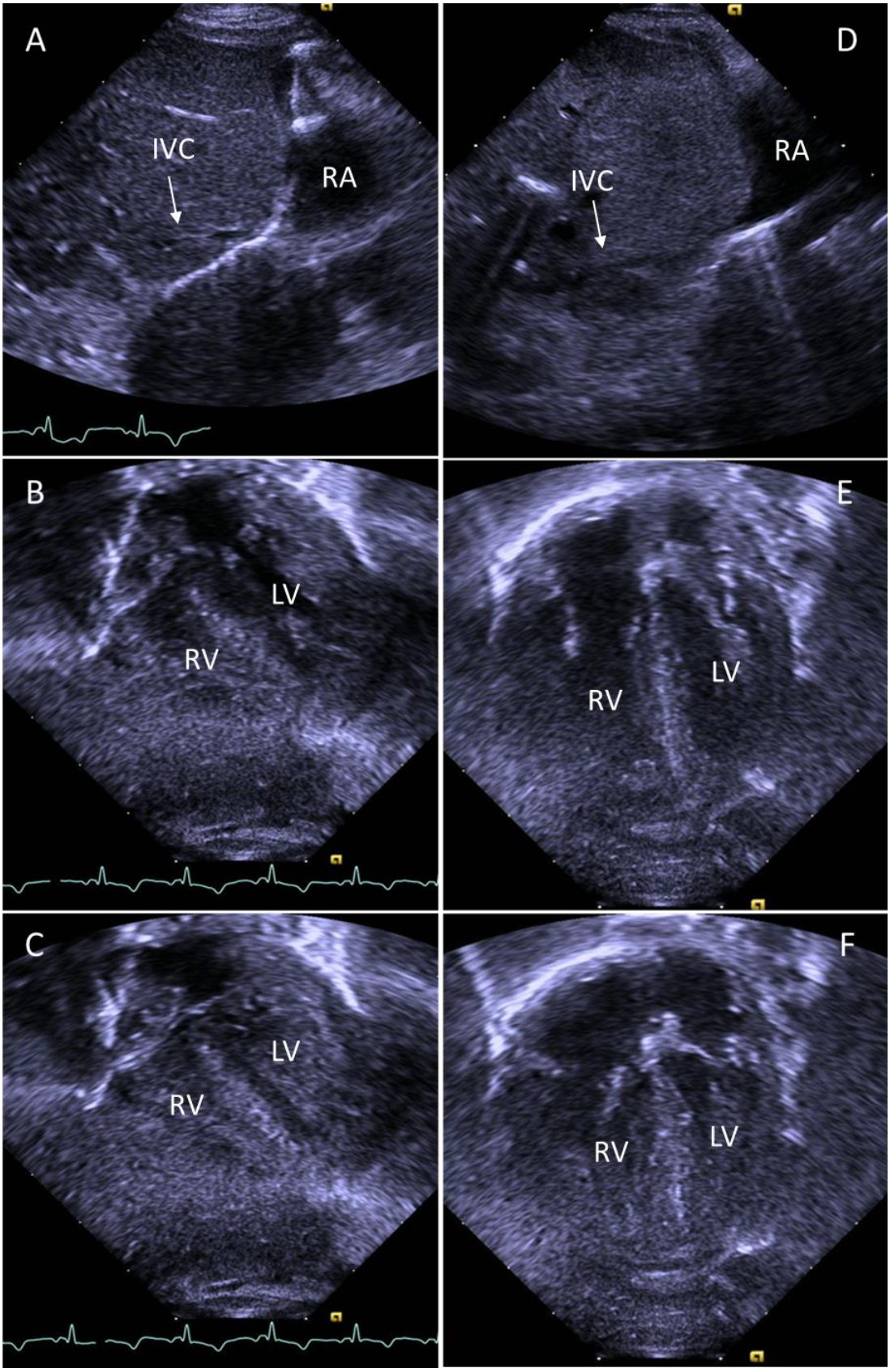

Bild 2. Två patientfall med hypovolemi (A, B, C = patient 1; D, E, F = patient 2). A, D: sammanfallen IVC från subcostal vy (SC). Nedsatt diastolisk LV volym sett från SC (B) respektive apikal fyrkammarvy (A4Ch) (E). Sammanfallen LV med så kallad ”kissing sign” i slutsystole, från SC (C) respektive A4Ch (F); mest uttalat hos patient 1 (C). IVC, vena cava inferior; LV, vänster kammare; RA, höger förmak; RV, höger kammare.

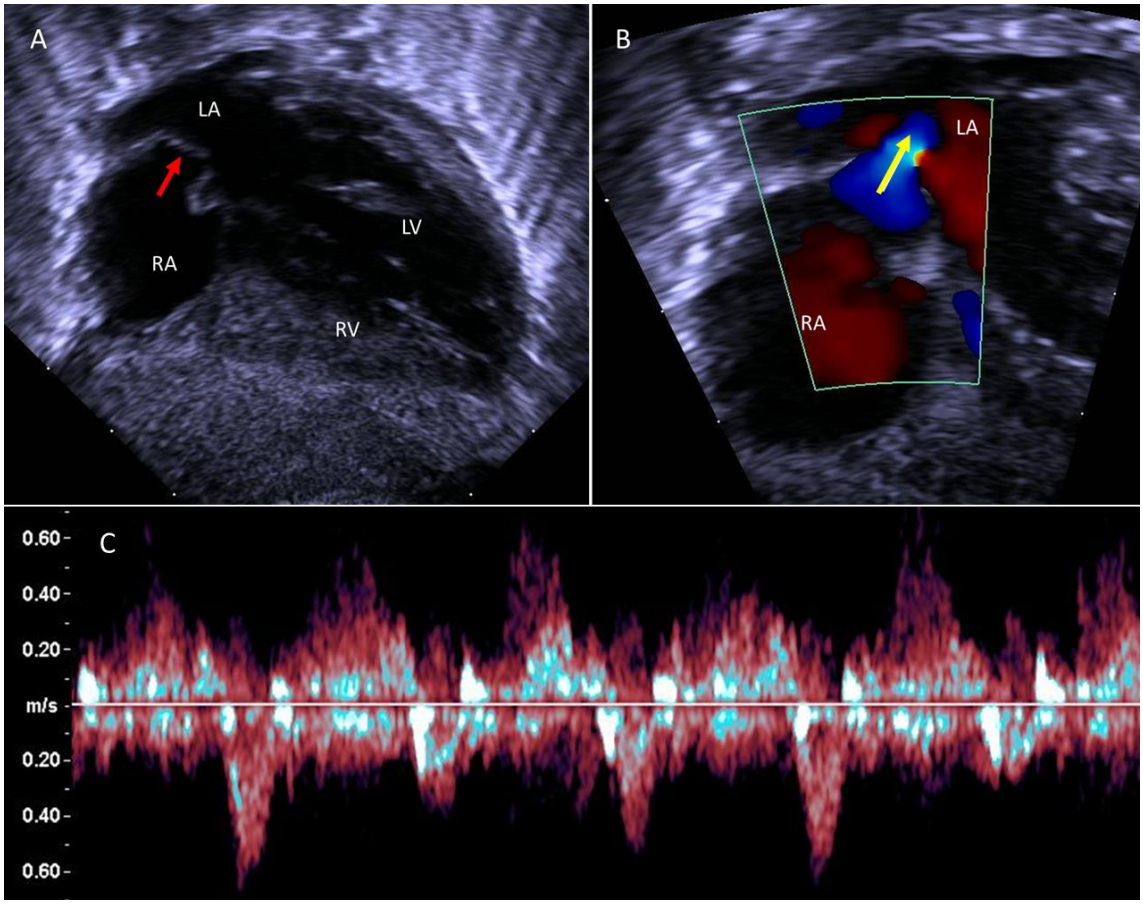

Bild 3. A: Subcostal vy av förmaksseptum (röd pil) med buktning mot LA som regel under diastole. B: färgdoppler av höger-vänster shunt över PFO (gul pil). C: PW-kurva av PFO-shunt med bidirektionellt flöde.

Följande tillstånd leder på sikt till förstorade vänstersidiga hjärtrum, LV svikt med systemisk hypoperfusion och kompensatorisk vätskeretention:
- vänster-höger shunt över hsPDA eller VSD
- nedsatt myokardfunktion pga t.ex. kardiomyopati, asfyktisk påverkan, myokardit
- stora cerebrala arteriovenösa missbildningar (AVM) med systemisk vänster-höger shunt ger volymbelastning främst av höger- och delvis av vänster kammare samt viss flödesbetingad tryckbelastning av höger kammare och lungcirkulationen. Ekokardiografiskt ses dilaterad SVC och förstorade högersidiga hjärtrum med buktning av IVS in i LV pga ökad RV pre- och afterload (Bild 13). Kraftigt ökade RV slagvolymer ger förhöjt tryck i lungkretsloppet. I närvaro av PDA kommer shunten bli höger-vänster riktad om trycket i lungkretsloppet överstiger systemtrycket. Pga ökat flöde i hjärnan under hela hjärtcykeln sekundärt till cerebral AVM, ses reverserat diastoliskt flöde i den preduktala aortabågen och i värsta fall i aorta descendens/ bukaorta.

Allvarlig kronisk anemi kan yttra sig som hyperdynamisk LV funktion.

3. Bedömning av myokardfunktion

Hos nyfödda och särskilt underburna barn är det viktigt att inte enbart fokusera på LV utan även på RV funktion. Som tidigare nämnt är RV dominant, har låg compliance och är känslig för ökad afterload tidigt i livet.

LV dimensioner och systoliska funktion

LV i slutdiastole respektive slutsystole mäts med M-mode eller 2D (Bild 4). M-mode-linjen placeras genom LV vinkelrätt mot IVS strax efter mitralisklaffarnas spetsar (parasternal långaxelvy (PLAX)) respektive papillarmusklerna (parasternal kortaxelvy (PSAX)). PSAX ger mer lättkontrollerad vinkelrät orientering och tydligare avgränsning mellan blod och endokardium men kan enbart användas när LV är cirkulär.

Följande mått erhålls:

- ventrikelseptums tjocklek från dess högra till dess vänstra endokardiella yta i slutdiastole (IVSd) respektive slutsystole (IVSs)
- vänsterkammarens innerdiameter i slutdiastole (LVIDd) respektive slutsystole (LVIDs). Papillarmusklerna ska inte räknas som en del av bakväggen
- bakväggens tjocklek från dess endokardiella till dess epikardiella yta i slutdiastole (LVPWd). Försiktighet krävs så att man inte mäter i myokardkryptor.

Man bör kombinera PSAX och PLAX för att säkerställa att mätlinjen korsar IVS och LVPW vinkelrätt samt att LV geometrin är cirkulär genom hjärtcykeln. Det är viktigt att ange hur måttet tagits (PSAX/PLAX, 2D/M-mode), att använda samma normalmaterial för Z-score-beräkning vid longitudinell uppföljning samt kontrollera vilket normalmaterial som används som referens i riktlinjerna för specifika sjukdomstillstånd. LVIDd ska mätas i PSAX vy, och från att de flesta tidigare använt normalvärden enligt Pettersen, 2008, rekommenderas numera i stället att använda Lopez, 2017 eller Choudry, 2017; dock har referenserna begränsningar avseende antalet mätningar på extremt prematurfödda.
Vänsterkammarens systoliska kontraktion sker longitudinellt, radiellt och cirkumferentiellt. LV systoliska funktion kan bedömas kvalitativt genom visuell skattning (eyeballing). Denna är lätt att genomföra men begränsas av stor inter- och intraobservatör variabilitet varför man bör komplettera med kvantitativ bedömning.

Konventionella kvantitativa metoder såsom förkortningsfraktion (FS) och ejektionsfraktion (EF) är baserade på förändringen av kammarens linjära dimensioner respektive beräknade volymer under hjärtcykeln, och ger indirekt information om LV systoliska funktion. Båda metoderna är dock baserade på ytterst generaliserande geometriska antaganden och tar inte hänsyn till regionala avvikelser i myokardiets funktion.

Förkortningsfraktion (FS)

FS är ett mått på förändringen av vänsterkammarens innerdiameter i en specifik linje under hjärtcykeln och utgår från en PSAX eller PLAX vy. FS (%) = [(LVIDd - LVIDs) / LVIDd] x 100. FS är ett trubbigt surrogat för hjärtfunktion. Vid onormal rörelse av den fria ventrikelväggen eller IVS, är FS inte tillförlitlig. Dessutom påverkas FS av preload, afterload och LV geometri. M-mode har högre reproducerbarhet än 2D för FS beräkning. Vid longitudinell uppföljning är det viktigt att använda samma vy och mode. Normala referensvärden för FS är 30 – 45 %.

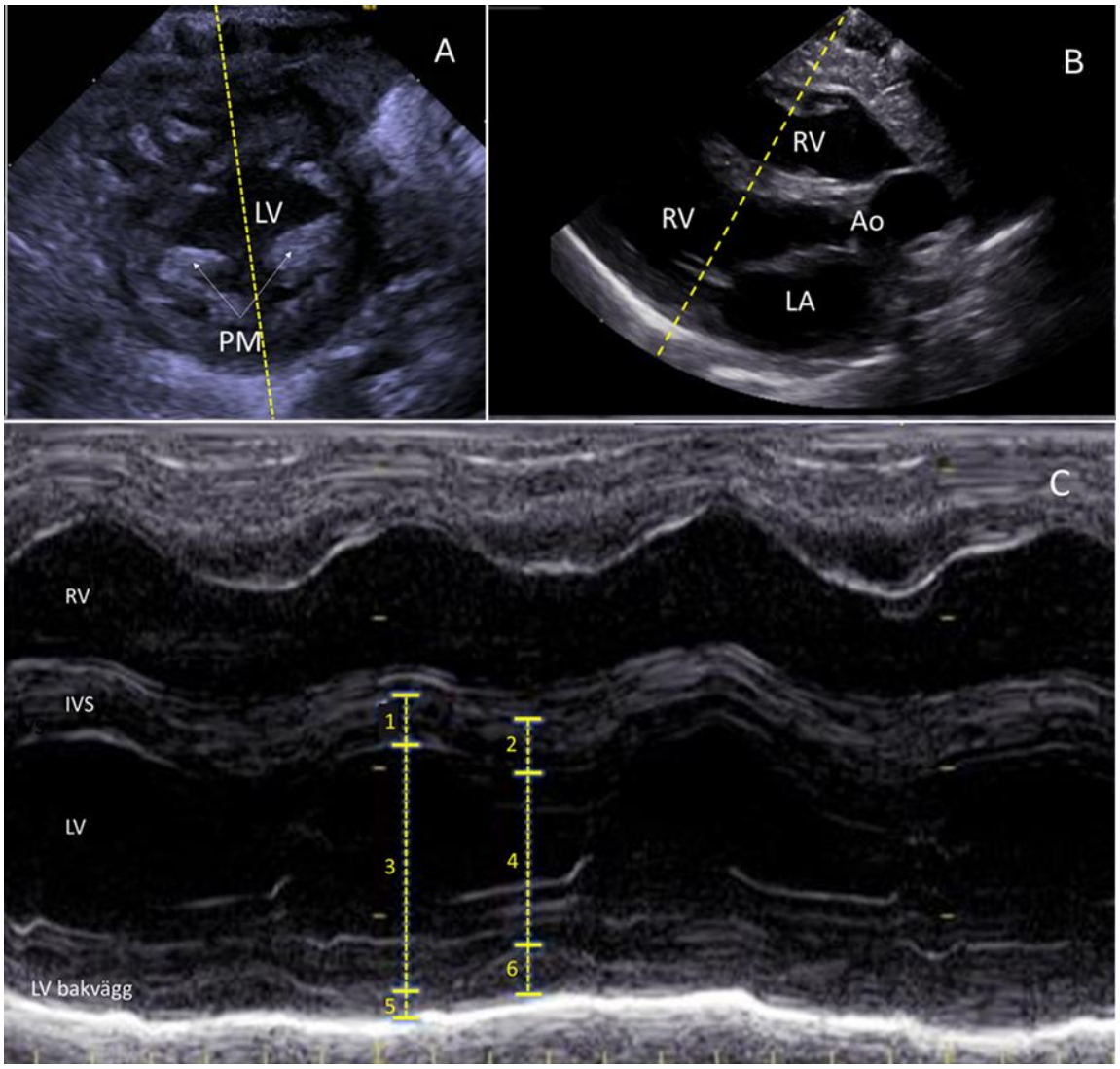

Bild 4. M-mode av vänster kammare (LV) i parasternal kortaxel (PSAX) (A) respektive kortaxel (PLAX) (B) vy. 1, ventrikelseptumets tjocklek i slutdiastole (IVSd); 2, ventrikelseptumets tjocklek i slutsystole (IVSs); 3, vänsterkammarens innerdiameter i slutdiastole (LVIDd); 4, vänsterkammarens innerdiameter i slutsystole (LVIDs); 5, vänsterkammarens posteriora väggtjocklek i slutdiastole (LVPWd); 6, vänsterkammarens posteriora väggtjocklek i slutsystole (LVPWs) (C). RV, höger kammare.

Ejektionsfraktion (EF)

EF enligt Teicholz

Denna metod baseras på samma linjära vänsterkammarmått som FS och beräknas enligt formeln: EF (%) = [(EDV - ESV) / EDV] x 100. När dimensionsberäkningar görs med M-mode på ultraljudsapparaten presenteras detta EF-mått automatiskt. Volymsberäkningar med denna formel förstärker dock fel i kubik varför **EF enligt Teicholz bör undvikas!**
EF enligt "biplane Simpson's summation of discs"

Denna metod rekommenderas för beräkning av EF hos nyfödda (Bild 5) och görs både i apikal fyrkammar- (A4Ch) och apikal tvåkammarvy (A2Ch). Man drar en linje längs endokardiet i slutdiastole från det ena till det andra mitralis-seglets fästpunkt för att erhålla den slutdiastoliska

volymen. Vid behov justeras calipern för kammarens längd så att den ligger i apex. Mätningen upprepas i slutsystole för att erhålla den slutsystoliska volymen. Förkortning av kammaren (pga. felaktig position av ultraljudsproben) framför allt i A2Ch vy behöver undvikas och kammarlängden bör jämföras i A4Ch och A2Ch vy för att minimera felmätningen. Apex ska vara tydligt visualiserad. Man bör undvika att använda metoden vid drop-outs i visualiseringen av endokardiet. Metodens användbarhet är begränsad vid avvikande kammarform, dyssynkroni, hypertrof och flikig myokard (med kryptor).
Volymer och EF enligt modifierad Simpson´s biplane metod (summering av disker) beräknas automatiskt av ultraljudsapparaten.

Liksom FS påverkas EF av preload och afterload men ger bra information över tid.

EF (%) referensvärden för modifierad Simpson´s biplane metod är:
- ≥ 55, normalt
- 41 - 55, lätt nedsatt
- 31 - 40, måttligt nedsatt
- ≤ 30, uttalat nedsatt

Vänsterkammarminutvolym (LVO) (eller cardiac output, CO)

LVO (eller CO) är blodvolymen som LV pumpar ut per minut, brukar indexeras per kg kroppsvikt och beräknas enligt formeln: LVO (ml/kg/min) = LVSV (ml) x HF (hjärtslag/min) / kroppsvikt (kg) (LVSV, vänsterkammarens slagvolym; HF, hjärtfrekvens). Med hjälp av ultraljud kan man beräkna LVSV enligt nedan: genom att betrakta LV utflödestrakt som en cylinder kan blodvolymen som pumpas ut vid varje hjärtslag beräknas utifrån cylinderns volym. Cylinderns volym (lika med LVSV) beräknas enligt formeln CSA x cylinderns höjd (CSA, cross-sectional area). CSA beräknas från cylinderns diameter (d) som motsvarar aortaklaffens (AV) annulus diameter och beräknas enligt formeln CSA = $\pi \times (d/2)^2$. Cylinderns höjd motsvarar avståndet som blodet förflyttas under ett hjärtslag, så kallad velocity time integral (VTI). Med hjälp av ultraljud/Doppler mäter man AV annulus diameter och VTI. AV annulus diameter mäts från klaffens infästningspunkt till infästningspunkt i slutsystole från PLAX vy och anges i cm. VTI mäts med PW av LVOT vid samma punkt (aortaklaffplanet) från apikal femkammarvy (A5Ch), se Bild 6. För att öka mätnoggrannheten bör man mäta VTI i 3-5 hjärtslag och beräkna medelvärdet, vilket vissa ultraljudsapparater automatiskt gör. Således är LVSV (ml) = CSA (cm^2) x VTI (cm).

LVO beräknas sedan enligt formeln:

LVO (ml/kg/min) = CSA (cm^2) x VTI (cm) x HF (hjärtslag/min) / kroppsvikt (kg)

LVO påverkas av LV pre- och afterload (ökad LV preload ökar LVO och ökad LV afterload minskar LVO). LVO minskar vid nedsatt LV kontraktilitet.
Olika shuntar påverkar LVO, t.ex.:
- PDA med stor vänster-höger shunt leder till ökad LV preload och ökad LVO som följd. I detta fall LVO = systemiskt flöde + PDA flöde, dvs mängden blod som når ut till kroppen är egentligen mindre än LVO, då en del av blodet cirkulerar tillbaka till lungorna via PDA.
- Vid stor VSD med vänster-höger shunt cirkulerar blodet från LV till lungartär i systole, vilket leder till ökad LV preload men nedsatt LVO, då en del av blodet cirkulerar tillbaka till lungorna via VSD:n istället för att gå ut i systemkretsloppet.
- Vid stor ASD med vänster-höger shunt minskar LVO, då LV preload minskar.

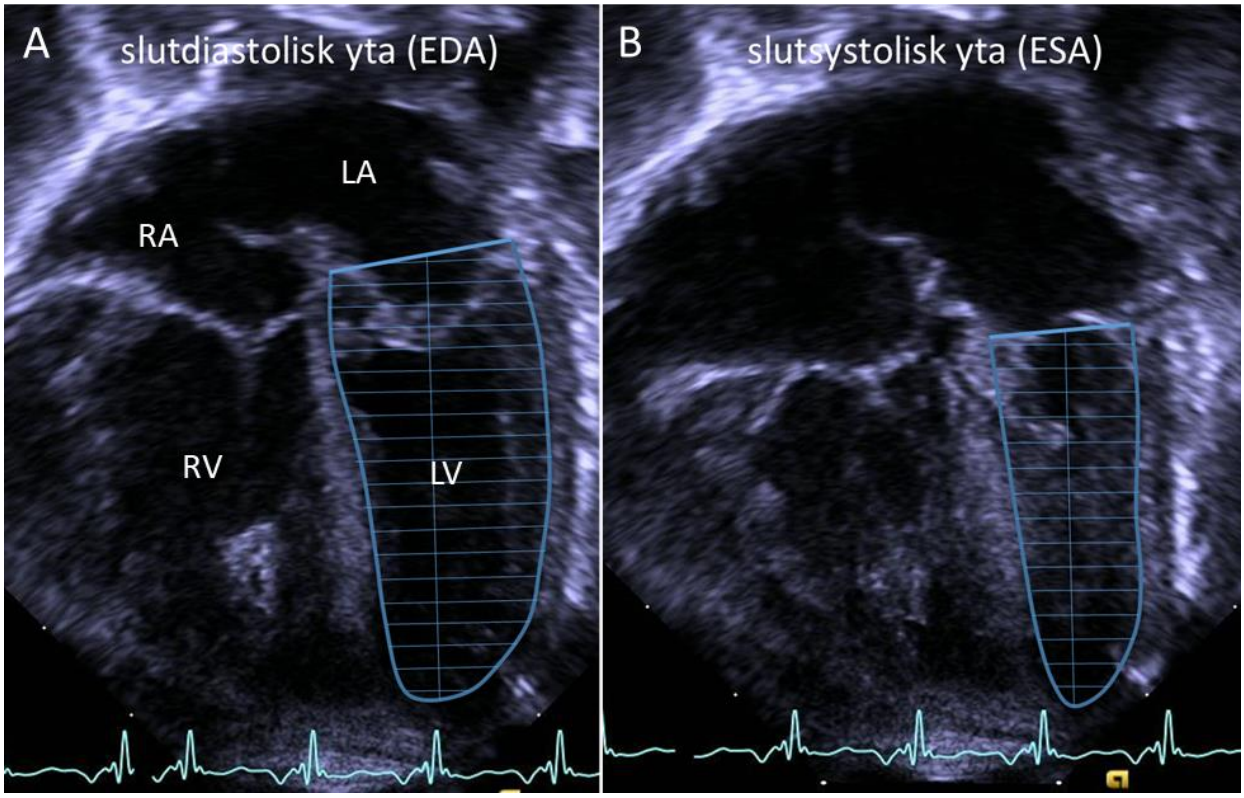

Bild 5. Beräkning av ejektionsfraktion (EF) med hjälp av Simpsons biplane metod. Med tracing av LV vägg i slutdiastole och slutsystole från apikal fyrkammarvy (A4Ch) beräknar ultraljudsapparaten LV slutdiastoliska (A) respektive slutsystoliska (B) yta och EF. Mätningen upprepas på samma sätt i A2Ch vy (visas inte i bild). LA, vänster förmak; LV, vänster kammare; RA, höger förmak; RV, höger kammare.

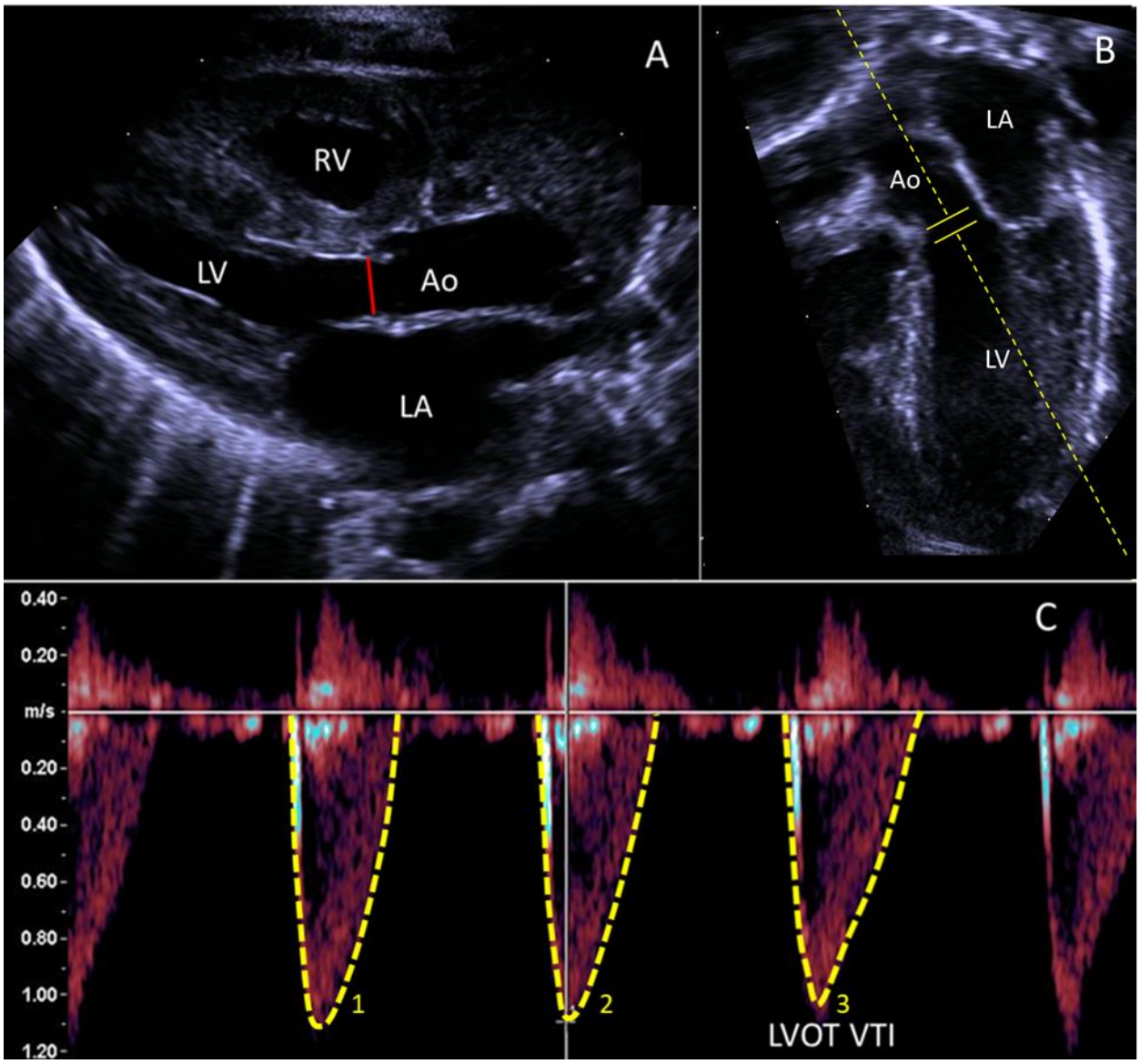

Bild 6. Mätningar för beräkning av vänsterkammarens minutvolym (LVO (eller CO)). A: aortaklaffens annulus diameter mäts mellan klaffarnas infästningspunkter (rött streck) i slutsystole i parasternal långaxelvy (PLAX). B: LVOT och pulsad doppler (PW) på samma ställe i apikal femkammarvy (A5Ch). Observera vikten av att minimera vinkelfelet mot utflödestrakten! C: Tracing av LVOT dopplerkurva. Tre hjärtslag tracas för bättre mätnoggrannhet. Ytan under den gula kurvan motsvarar VTI (hastighet x tid = avstånd). Ao, aorta; LA, vänster förmak; LV, vänster kammare; LVOT, vänsterkammarens utflödestrakt; RV, höger kammare; VTI, velocity time integral.

RV systoliska funktion

RV funktion är generellt svårare att bedöma pga att RV har en halvmåneform och ”omfamnar” LV. RV systoliska funktion bedöms i första hand kvalitativt genom visuell skattning (eyeballing) från A4Ch, PLAX, PSAX, (eventuellt subcostal (SC)) vy. Visuell skattning begränsas av inter- och intraobservatör variabilitet, varför man bör komplettera med kvantitativ bedömning.

Högerkammarminutvolym (RVO)

I likhet med LVO är RVO blodvolymen som RV pumpar ut per minut och är ofta indexerat per kg kroppsvikt. Den beräknas enligt formeln:

RVO (ml/kg/min) = RVSV (ml) x HF (hjärtslag/min) / kroppsvikt (kg) och RVSV (ml) = CSA (cm^2) x VTI (cm). RVSV, högerkammarens slagvolym.

Med hjälp av ultraljud mäter man pulmonalisklaffens (PV) annulus diameter och VTI. PV annulus diameter mäts från klaffens infästningspunkt till infästningspunkt i slutsystole från PLAX eller PSAX. VTI mäts med PW vid samma punkt (pulmonalisklaffplanet) från PLAX (eller PSAX) vy (Bild 7). För att öka mätnoggrannheten bör man mäta VTI i 3-5 hjärtslag och beräkna medelvärdet, vilket vissa ultraljudsapparater automatiskt gör. Till skillnad från LVOT är dock RVOT inte cylinderformad, utan snarast halvmåneformad i tvärsnitt, vilket ökar mätosäkerheten och begränsar användbarheten av RVO beräkning.

RVO påverkas av RV pre- och afterload samt RV kontraktilitet. Vänster-höger shunt över PFO/ASD (huvudsakligen i diastole) leder till ökad RV preload med ökad RVO som följd, så att RVO = systemvenöst återflöde + PFO/ASD flöde.

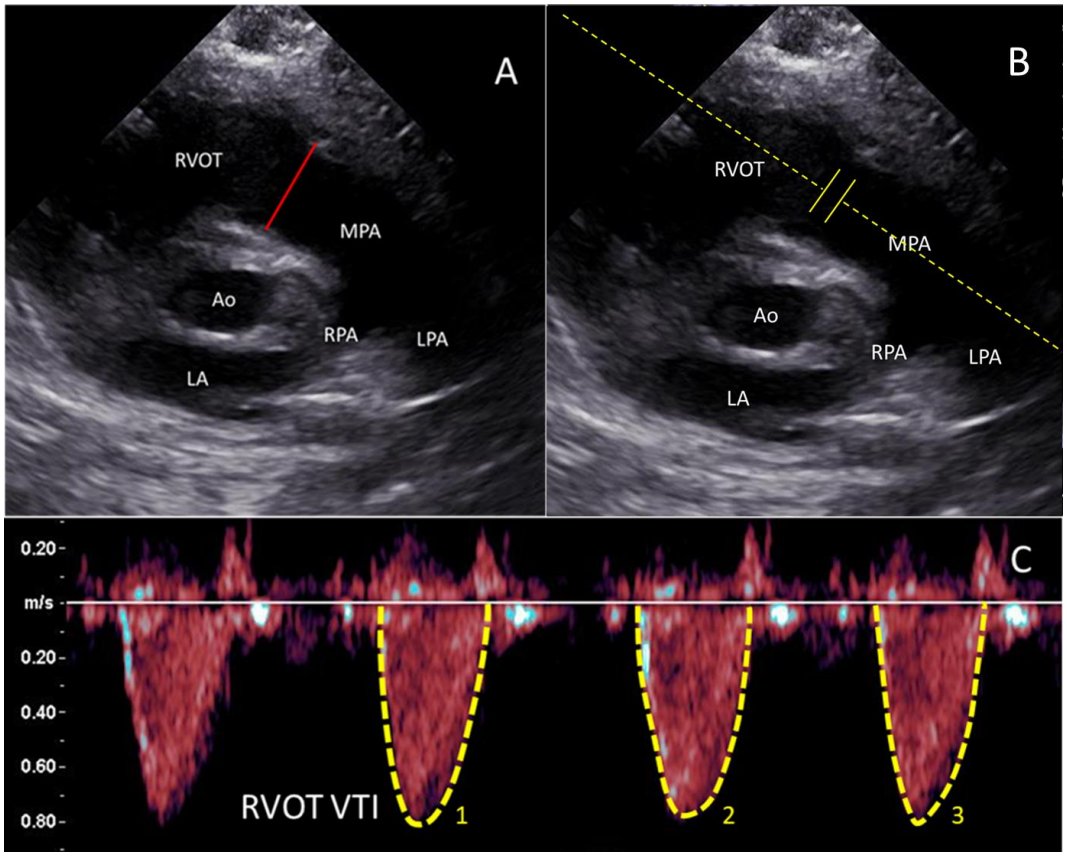

Bild 7. Mätningar för beräkning av högerkammarens minutvolym (RVO (eller CO)). A: pulmonalisklaffens annulus diameter mäts mellan klaffarnas infästningspunkter (rött streck) i slutsystole i parasternal kortaxelvy (PSAX). B: RVOT och pulsad doppler (PW) på samma ställe. C: Tracing av RVOT dopplerkurva. Tre hjärtslag tracas för bättre mätnoggrannhet. Ytan under den gula kurvan motsvarar VTI (hastighet x tid = avstånd). Ao, aorta; LA, vänster förmak; LPA, vänster lungartärgren; MPA, lungartär; RPA, höger lungartärgren; RVOT, högerkammarens utflödestrakt; VTI, velocity time integral.

För både LVO och RVO gäller följande:
- Eftersom CSA beräknas genom att kvadrera radien, multipliceras alla mätningsfel. Eftersom de absoluta måtten är mycket mindre hos nyfödda får små mätfel relativt större betydelse i denna grupp. När man vid konsekutiva mätningar i relativ närtid får liknande CSA mått ökar sannolikheten för att det är korrekt.
- Det är viktigt att minimera mätningsvinkeln (< 20°) vid PW, för att undvika underskattning av LVO/RVO
- Uppskattning av både LVO och RVO har stor intra- och interobservatör variabilitet, varför det är fördelaktigt om samma undersökare utför mätningarna samt att man lägger större vikt på trend över tid än på enstaka värden.

Genom kvoten RVO/LVO erhålls kvoten Qp/Qs, där Qp är flödet genom lungkärlbädden och Qs är flödet genom den systemiska kärlbädden. Vid avsaknad av shuntar är Qp/Qs = 1. Qp/Qs > 1.5 kännetecknar signifikant pulmonell övercirkulation. Observera dock att avvikelser och variation vid skattning av RVO från det faktiska värdet är ännu större pga den asymmetriska RVOT formen.

Trikuspid Annular Plane Systolic Excursion (TAPSE)

TAPSE (i mm) är ett mått på förflyttningen av trikuspidalisklaffens (TV) annulus mot apex mellan diastole och systole och reflekterar högerkammarens longitudinella funktion. TAPSE mäts med M-mode, där linjen läggs genom trikuspidalisklaffens laterala infästning (Bild 8, A och B). Vid mätningen behöver man vara noggrann med att följa samma ”trace-linje” i M-mode kurvan (Bild 8, C). TAPSE påverkas av barnets gestationsålder, postnatala ålder samt av RV pre- och afterload. Normala värden hos fullgångna barn är 6 - 12 mm (Koestenberger 2011 och Ghandi 2018) och hos extremt lågviktiga barn 2 - 7 mm, enligt Koestenberger 2011.

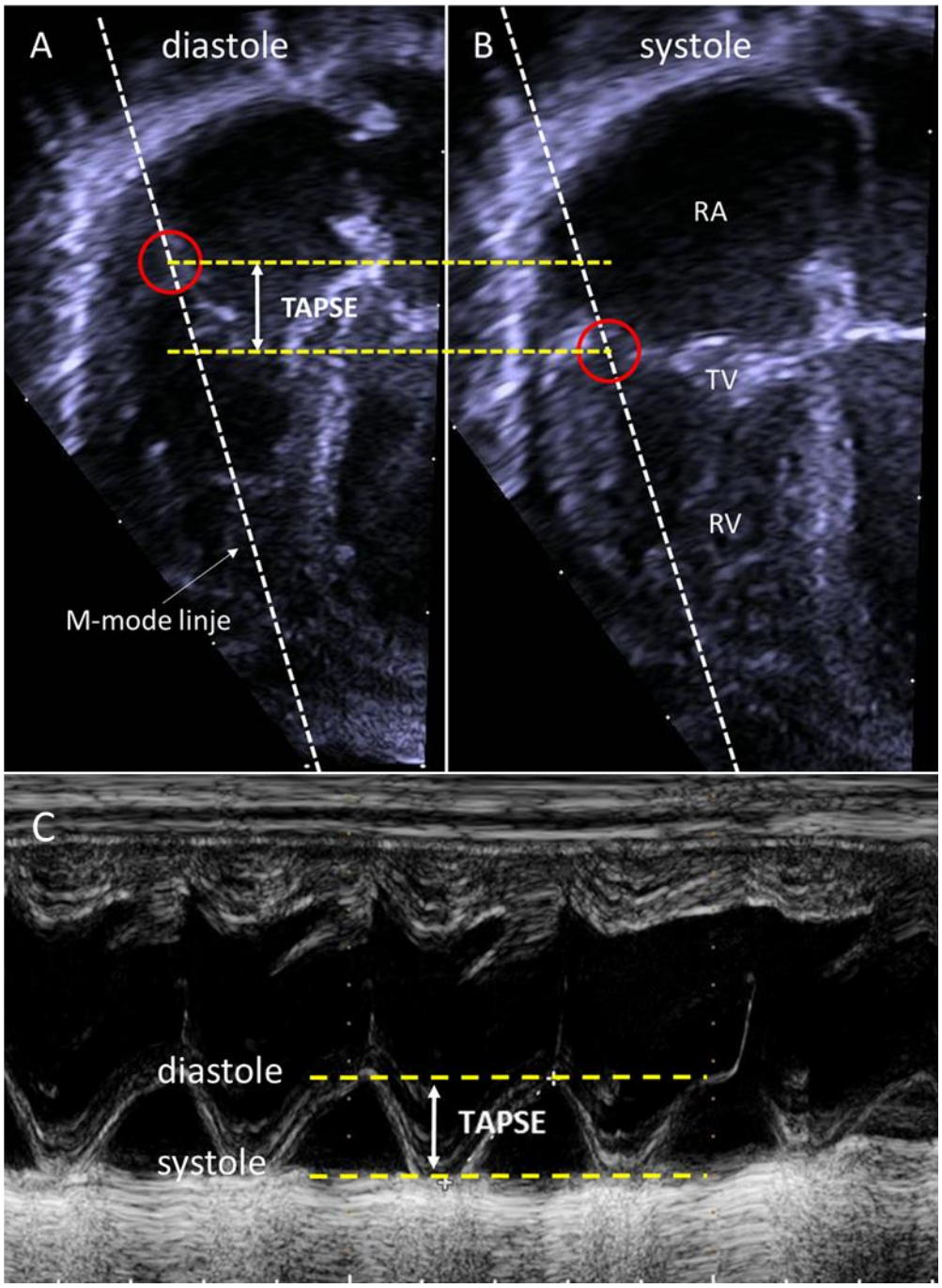

Bild 8. TAPSE bestäms från apikal fyrkammarvy (A4Ch) fokuserad i höger kammare för bättre upplösning. Under hjärtcykeln förflyttar sig trikuspidalis laterala infästningspunkt (röd cirkel). I diastole rör den sig uppåt och i systole neråt. M-mode linjen läggs vinkelrätt mot trikuspidalis (TV) annulus plan och parallellt med rörelseriktningen av trikuspidalis laterala infästningspunkt (A, B). På den erhållna ”trace-linjen” (C) mäter man TAPSE dvs ovannämnda förflyttningsavstånd.

LV och RV diastoliska funktion

Kamrarnas diastoliska funktion kan bedömas genom att undersöka det bifasiska flödet över mitralisklaffen (MV) och trikuspidalisklaffen (TV) i diastole (Bild 9). Under den första fasen i tidig diastole dilaterar sig kamrarna aktivt så att blodet passivt flödar genom MV och TV, vilket skapar flödeskurvans första våg, E-våg (early wave). Under den andra fasen sker förmakskontraktion i

slutdiastole, vilket skapar den andra vågen, A-våg (atrial wave). Man bedömer sedan kvoten av E- och A-vågens maximala flödeshastighet (Vmax). I regel är E-våg större än A-våg hos fullgångna nyfödda barn (E/A kvot > 1). Vid störd ventrikelrelaxation fylls ventrikeln mest under sen diastole vid förmakskontraktion, vilket ger större A- än E-våg (E/A < 1). E/A < 1 tyder på diastolisk dysfunktion dvs nedsatt kammar eftergivlighet (stel kammare). E- och A-vågor och deras kvot är indirekta mått på kamrarnas diastoliska funktion och påverkas av pre- och afterload dvs även av barnets volymstatus och eventuellt inotropt stöd. Underburna barn har ett omoget, mindre eftergivligt myokardium och har därför normalt lägre E-våg och större A-våg med E/A kvot < 1. Vid shunt ledande till pulmonell övercirkulation (t.ex. PDA) kommer det ökade atriella fyllnadstrycket leda till att E-vågen ökar och E/A-kvoten åter blir > 1 (pseudonormalisering).

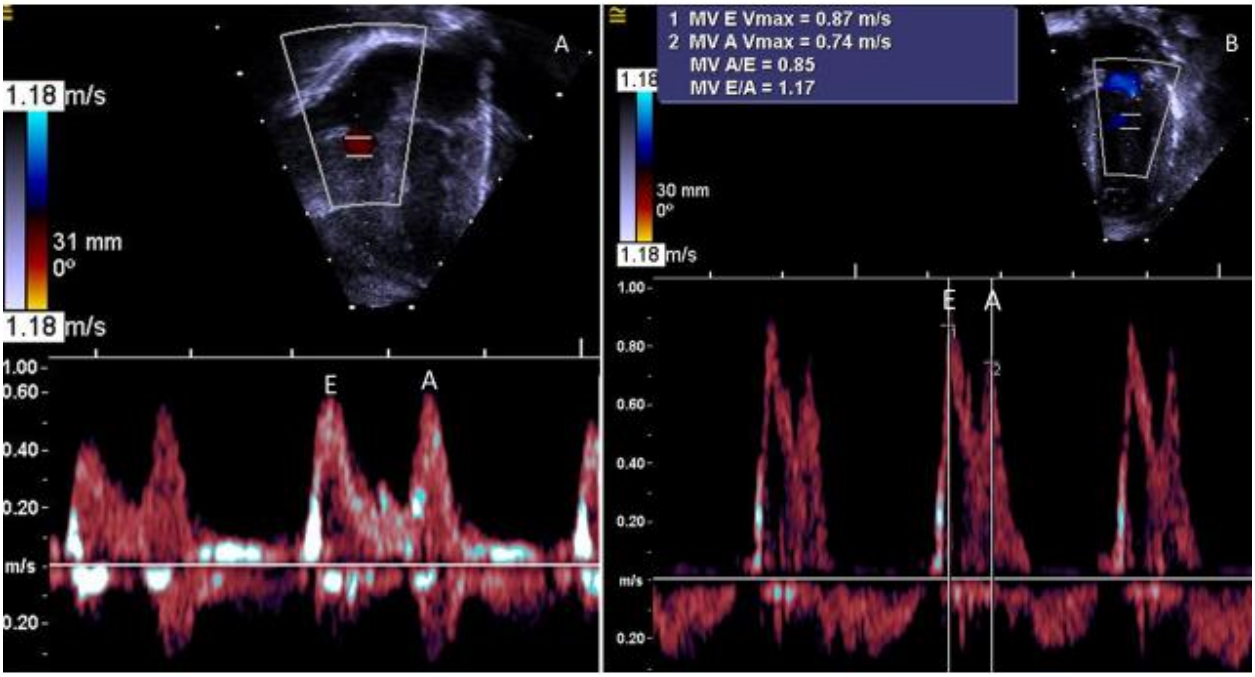

Bild 9. Bedömning av kamrarnas diastoliska funktion med pulsad doppler (PW) av mitralis- (A) och trikuspidalisklaffen (B) från apikal fyrkammarvy (A4Ch). PW sample volume placeras strax under AV-klaffens plan.

LV och RV globala (systoliska och diastoliska) funktion

PwTDI (pulsad vävnadsDoppler) och Myocardial performance index (MPI, även kallad Tei-index)

PwTDI ger ett mått på myokardiets rörelsehastighet i både systole (s´) och diastole (e´ och a´). Med hjälp av s´-vågen kan man bedöma kammarens systoliska funktion medan e´- och a´-vågorna används för bedömning av kamrarnas diastoliska funktion över tid. Utifrån dessa värden kan t.ex. MPI bestämmas (vänligen se notering nedan), som är ett sammanvägt mått på myokardiets globala dvs både systoliska och diastoliska funktion. PwTDI bestäms för höger kammare i dess laterala vägg i höjd med TV-planet, och för vänster kammare i dess laterala vägg i höjd med MV-planet (Bild 10). Septal Doppler anläggs i ventrikelseptum strax under det atrioventrikulära planet. PwTDI genererar en kurva som motsvarar en invertering av den flödesprofil som erhålls vid mätning av inflöde över de atrioventrikulära klaffarna. Den positiva s'-vågen motsvarar kammarens longitudinella kontraktion (systole), den första negativa vågen e' den tidiga relaxationen och a' den slutdiastoliska relaxationen

och förmakskontraktionen. Isovolemisk kontraktionstid (IVCT) utgör tidsperioden från att MV (eller TV) stänger sig tills AV (eller PV) öppnar sig (slutet av a'- till början av s'-vågen). Isovolemisk relaxationstid (IVRT) utgör tidsperioden från att AV (eller PV) stänger sig tills MV (eller TV) öppnar sig (slutet av s'- till början av e'-vågen).

IVCT+IVRT/AV öppningstid (ejektionsfas) = MPI (eller Tei-index)

Summan IVCT + IVRT kan beräknas genom subtraktion av LV (eller RV) ejektionsperiod (kallad "b-intervallet") från den totala tiden från dess att MV-klaffen (eller TV-klaffen) stänger tills den öppnas (kallad "a"- intervallet), se Bild 10. För standardiserade mätningar rekommenderas att betrakta starten av systole från toppen av QRS-komplexet på EKG. MPI beräknas enligt formeln:

MPI = a – b / b (där a – b = IVCT + IVRT)

Lägre MPI värden indikerar bättre myokardfunktion eftersom kammaren spenderar mindre tidsandel i de isovolumetriska faserna och större tidsandel i att pumpa blod (ejektionsfas). MPI har god reproducerbarhet, låg intra- och interobservatör variabilitet, är oberoende av hjärtfrekvens och blodtryck, relativt oberoende av barnets ålder, men påverkas av förändringar i både pre- och afterload.

en

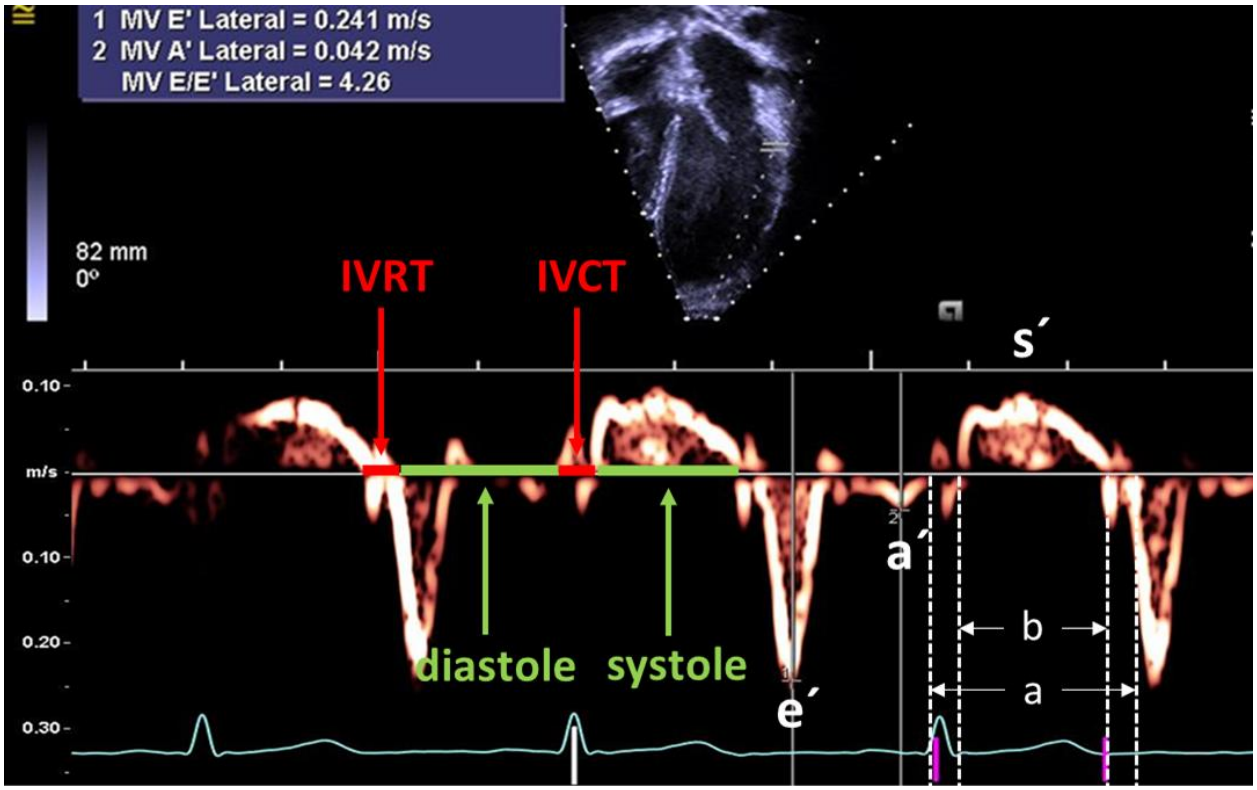

Bild 10. Pulsad vävnadsdoppler (pwTDI) av vänster kammare. PW-sample volume brukar ställas in på 2-3 mm och anläggs i vänsterkammarens laterala vägg i höjd med mitralisklaffen. Mätningsvinkeln minimeras (< 20 °). Hjärtcykelns olika faser av vävnadshastigheter identifieras: s´, longitudinell kontraktion (systole); e´, tidig diastole; a´, förmakskontraktion, slutdiastole. Intervallerna "a" och "b" kan även identifieras (se text).

Notering: pwTDI och andra metoder som nyligen utvecklats (colour-coded tissue doppler imaging (cTDI), time indices (vanligast MPI och speckle tracking ekokardiografi (STE) för bedömning av strain och strain rate (SR)) ger möjlighet till mer direkt skattning av kamrarnas systoliska och diastoliska funktion. Tillgängliga referensvärden kommer dock från små studier som enbart omfattar ekokardiografiska data från de första levnadsdygnen. Tillförlitliga referensvärden saknas för de allra minsta barnen. Dessa metoder kräver van undersökare. De kommer att potentiellt kunna utgöra stöd i det kliniska beslutet i den närmaste framtiden, i takt med att nya forskningsdata framträder. Fördjupande information kan hämtas bl.a. från Nestaas et al, 2018 *och* Afif El-Khuffash et al, 2018*.*

4. Bedömning av pulmonell hypertension (PH)

PH karakteriseras av förhöjt lungartärtryck (pulmonary artery pressure, PAP) som kan resultera i RV svikt. Den kan vara akut t.ex. vid sepsis, mekoniumaspiration, asfyxi och hypotermibehandling eller kronisk t.ex. vid kronisk lungsjukdom (bronkopulmonell dysplasi; BPD). Medel lungartärtrycket (mPAP) bestäms av Qp, PVR och det pulmonella kapillära kiltrycket (pulmonary capillary wedge pressure, PcWP), uppmätt via hjärtkateterisering, enligt formeln:

mPAP = PcWP + (Qp x PVR)

PVR är normalt tillräckligt hög för att bibehålla en bidirektionell shunt över IAS/PDA första levnadstimmarna (dagarna). RV systoliska tryck motsvarar det systoliska trycket i lungartären (MPA) (pulmonary artery systolic pressure, sPAP) och kan ses som ett indirekt mått på PVR vid normal RV funktion och i avsaknad av RVOT avflödeshinder. Hos nyfödda är mPAP normalt högre initialt och sjunker successivt till vuxen nivå (≤ 20 mmHg) i takt med att PVR minskar under loppet av ca 1-3 månader. Hos fullgångna barn efter 3 månaders ålder och hos vuxna definieras PH som mPAP > 20 mmHg. Det finns ingen konsensus kring definitionen av PH hos nyfödda barn. Olika kliniska och/eller ekokardiografiska kriterier har använts i olika studier och de vanligaste av dessa beskrivs nedan. RV systoliskt tryck > 2/3 av det systemiska systoliska trycket (sBP) betraktas oftast som PH, men kan vara normalt tidigt i livet varför den kliniska bilden behöver vägas in. RV systoliskt tryck ≥ sBP är alltid patologiskt.

Patologiskt förhöjt PAP kan vara:

a) resistans-driven (hög PVR). Hos nyfödda är hög resistans sekundär till arteriell vasokonstriktion som minskar den vaskulära tvärsnittsarean vanligast t.ex. vid persisterande pulmonell hypertension (PPHN), hyperkapné, alveolär hypoxi) men kombination av vasokonstriktion och avvikande anatomiskt anlagd lungkärlbädd förekommer t.ex. vid BPD
b) flödes-driven (hög Qp) t.ex. vid stor vänster – höger shunt över PDA
c) postkapillär (venös) pga ökat lungvenstryck/ stas t.ex. vid vänstersidigt avflödeshinder, vänsterkammarsvikt eller lungvensstenos.

Den vanligaste typen av PH hos nyfödda är PPHN, som beror på utebliven postnatal sänkning av PVR. Förhöjd PVR leder till ökat PAP dvs förhöjd RV afterload, vilket leder till att RV systoliska tryck höjs för att kompensera detta. Om RV inte kan överbrygga PAP minskar RVO och RV preload ökar. Den minskade RVO leder till minskat lungartärflöde (Qp) och följaktligen minskat lungvensåterflöde. Detta leder till minskad LV fyllnad (preload) och LVO. Vid RV svikt och/eller dilatation kan IVS bukta in i LV vilket ytterligare minskar LV fyllnad med ännu sämre LV systolisk och diastolisk funktion som följd. Denna interventrikulära interaktion kan resultera i systemisk hypoperfusion. Höger-vänster shunt över ductus arteriosus (DA) och/eller IAS leder till hypoxi och acidos, vilka ytterligare försämrar kamrarnas kontraktilitet och ökar resistansen i lungkärlbädden (PVR) i en nedåtgående spiral. Det är värt att notera att höger-vänster shunt via IAS minskar den pre/postduktala saturationsdiskrepansen som brukar ses vid PH och vid avsaknad av DA kommer heller inte någon

saturationsdiskrepans uppstå. Vid RV dysfunktion har de fetala shuntarna en avlastande effekt på RV och ökar det systemiska blodflödet. IAS shunt kan modulera det (preduktala) cerebrala blodflödet och DA shunt kan modulera blodflödet till kroppen och till viss del till hjärnan.

Ekokardiografi är ett viktigt verktyg i att diagnosticera, gradera och följa PH över tid samt utesluta bakomliggande strukturell avvikelse. Det senare är alltid viktigt att utesluta vid PH. I och med att nyfödda barn normalt har hög PVR tidigt i livet är det viktigt att de ekokardiografiska fynden bedöms i det kliniska sammanhanget.

Även om det inte finns någon nationell konsensus idag kring screening av PH, rekommenderas ofta EKO med denna frågeställning vid motsvarande 36 veckors gestationsålder hos barn med BPD diagnos.

Den ekokardiografiska bedömningen av PH inriktar sig på:
1. direkt och indirekt skattning av PAP (och PVR)
2. myokardfunktion
3. PDA- och IAS-shunt

1. Skattning av PAP

- *Trikuspidalisinsufficiens (TI) och pulmonalisinsufficiens (PI)*

  Vid eventuell TI kan man mäta insufficiensens Vmax (VmaxTI) med CW i A4Ch, PLAX eller PSAX vy (Bild 11). Det är viktigt att minimera mätningsvinkeln (< 20 ^{o}) och mäta 3–4 gånger för att verkligen ”fånga” VmaxTI. Den maximala systoliska tryckgradienten mellan RA och RV beräknas sedan enligt formeln 4 x $VmaxTI^2$. Genom att addera RA tryck (RAP), som i regel anses vara 5 - 7 mmHg, erhåller man det systoliska RV trycket som praktiskt taget är lika med sPAP, dvs:

  $sPAP = 4 \times (VmaxTI)^2 + RAP$ (tryck i mmHg, flödeshastighet i m/s)

  Det uppmätta sPAP ställs sedan i relation till det uppmätta sBP.

  Observera att a) avsaknad av eller lindrig TI inte utesluter PH b) denna metod underskattar sPAP vid nedsatt RV systolisk funktion c) denna metod förutsätter att inget högersidigt avflödeshinder föreligger.

  I likhet med TI kan man med CW i PSAX vy skatta PAP från PI enligt nedan:
  $mPAP = 4 \times (VmaxPI)^2 + RAP$ (VmaxPI = pulmonalisinsufficiensens maximala flödeshastighet)
  $dPAP = 4 \times (PI\ slutdiastolisk\ flödeshastighet)^2 + RAP$ (dPAP = diastoliskt lungartärtryck)

  mPAP kan också beräknas enligt formeln: $mPAP = 1/3 \times sPAP + 2/3 \times dPAP$

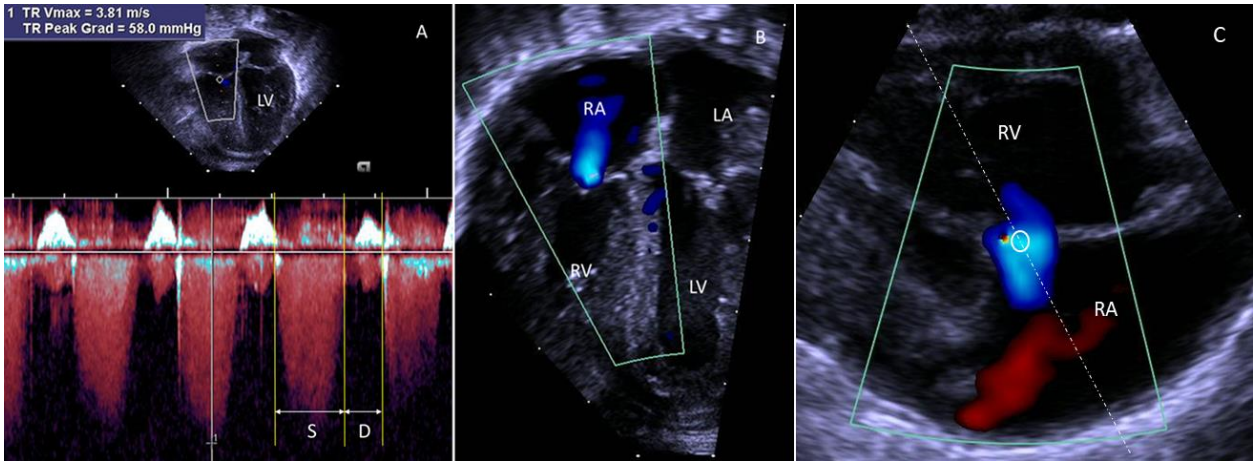

Bild 11. A: Uppskattning av systoliskt lungartärtryck via mätning av trikuspidalisinsufficiensens maximala flödeshastighet (VmaxTI) med kontinuerlig doppler (CW). B: Färgdoppler av trikuspidalisinsufficiensen. C: mätning av VmaxTI från modifierad PLAX vy med CW. LA, vänster förmak; LV, vänster kammare; RA, höger förmak; RV höger kammare.

- *IVS (och IAS) konfiguration*

  IVS konfiguration bedöms bäst i slutsystole strax ovanför papillarmuskelnivå i PSAX vy och ger en grov skattning av sPAP. Efter de första levnadsdygnen är LV storlek större än RV i systole, så att IVS buktar in i RV och LV har en rund form. Vid PH blir IVS tillplattat eller till och med reverserat i systole (Bild 12).

  Grovt gäller följande:
  - O-formad LV: RV <50 % av LV tryck
  - D-formad LV: RV 50 – 100 % av LV tryck
  - Crescent-formad LV: RV ≥ 100 % av LV tryck

  Buktande IAS in i LA i diastole (Bild 3) och/eller en fladdrande rörelse av foramen ovale membranet under hjärtcykeln kan ses vid ökat RA tryck vid PH.

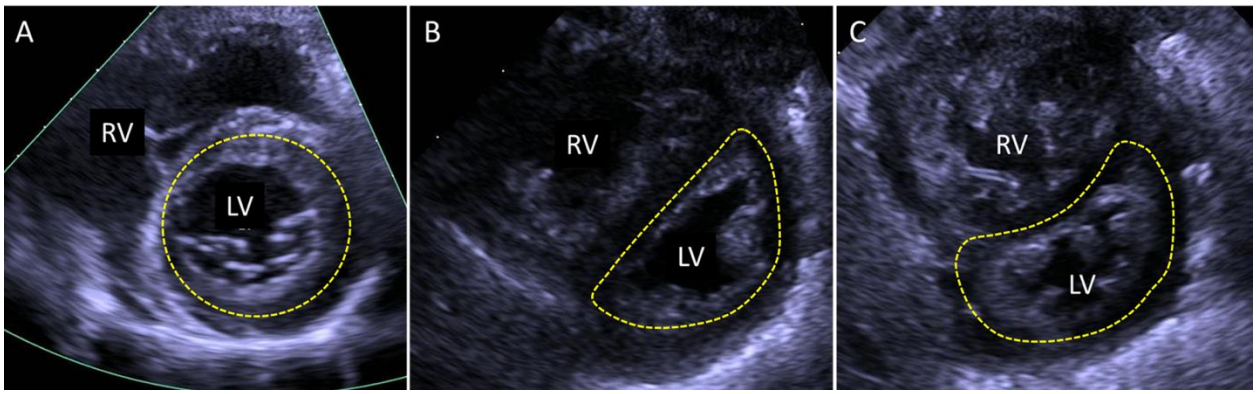

Bild 12. Konfiguration av det intraventrikulära septumet (IVS) och vänster kammaren (LV) vid pulmonell hypertension (PH) i systole, parasternal kortaxelvy (PSAX). A: normalställt IVS, rund LV i avsaknad av PH. B: tillplattat IVS, D-formad LV vid måttlig PH. C: IVS buktande in i LV, crescent-formad LV vid svår, suprasystemisk PH. RV, höger kammare

- *Dimensioner och flödesprofiler*

  - IVC kan vara dilaterad med nedsatt andningsvariation. Bidirektionellt flöde av låg hastighet kan ses i både IVC och leverven.
  - RA kan vara dilaterat sekundärt till ökat RA tryck. RV dilatation och/eller hypertrofi kan förekomma och ses ofta vid kroniskt förhöjda högersidiga tryck (Bild 13).
  - MPA kan vara dilaterad och PI ses vid ökat PAP. Vidare kan man granska PW-dopplerkurvan i första hand i vänster lungartärgren (LPA): under normala förhållanden ses en triangelformad symmetrisk flödeskurva, medan vid PH noteras låg flödeshastighet, kort accelerationstid (Pulmonary Artery Acceleration Time, PAAT) och midsystolisk notch, vilket kan bedömas visuellt. Denna granskning kan även göras i MPA (förutsatt att ev. ductusflöde inte påverkar kurvans form) eller i höger lungartärgren (RPA). Semikvantitativt mått på graden av PH får man via kvoten mellan MPA accelerationstid (PAAT) och högerkammarens ejektionstid (right ventricle ejection time, RVET). PAAT/RVET <0,23 talar för PH (Bild 14).
  Notera att PAAT förkortning vid PH förutsätter adekvat HK funktion och kan normaliseras vid HK svikt. PAAT förkortning diskriminerar inte mellan olika orsaker till PH och ses således även vid t.ex. VK utflödestraktsobstruktion och lungvenstas, ökat Qp vid t.ex. TAPVR, stor PDA mm.
  - Låg MV inflödeshastighet i diastole kan ses pga nedsatt återflöde från lungcirkulationen.

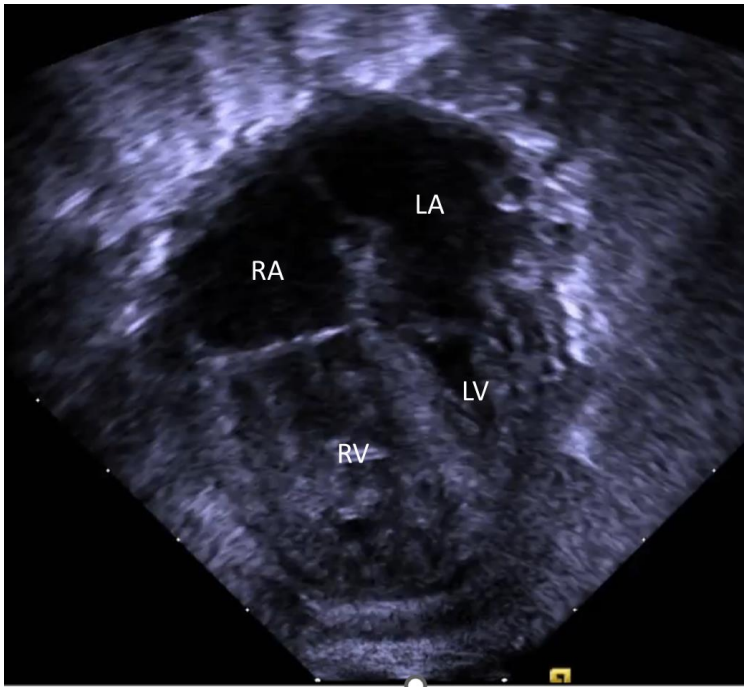

Bild 13. Dilatation av högersidiga hjärtrum och buktning av ventrikelseptum in i vänster kammare i systole på grund av allvarlig pulmonell hypertension. LA, vänster förmak; LV, vänster kammare; RA, höger förmak; RV, höger kammare**.**

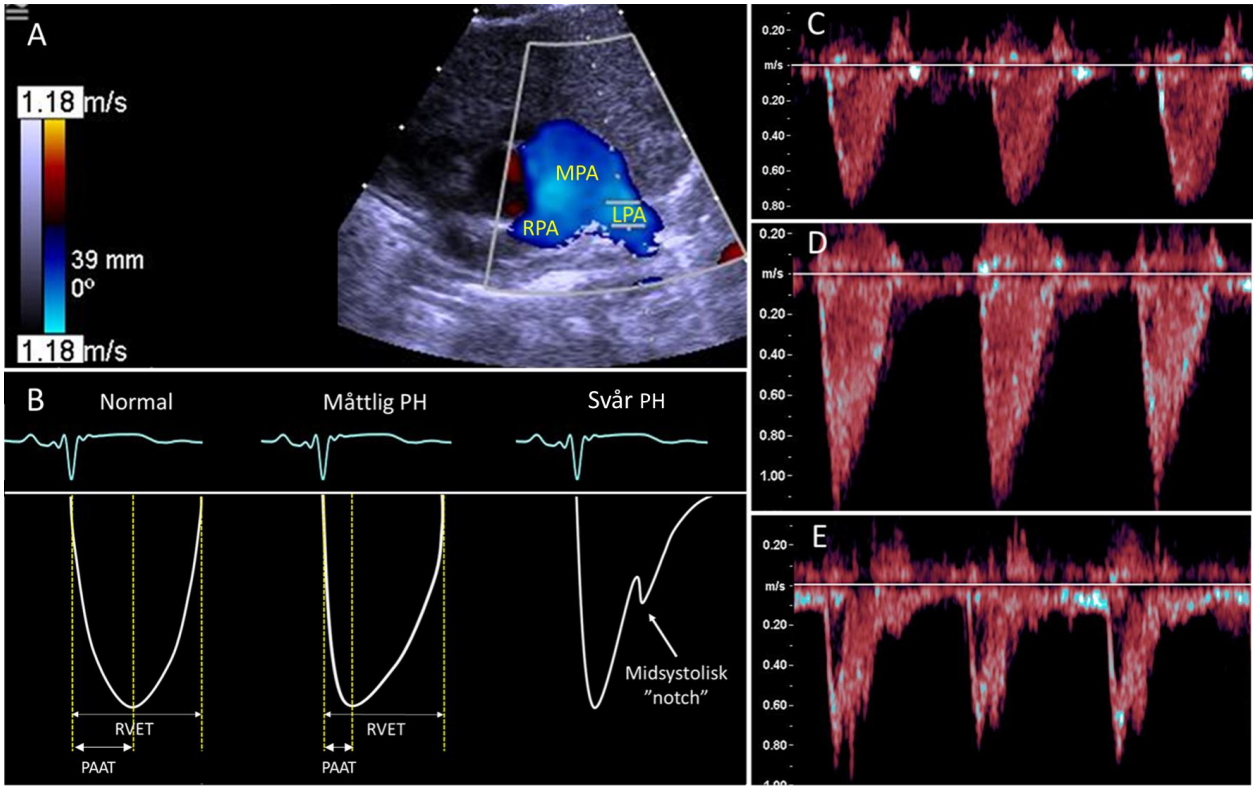

Bild 14. A: Pulsad doppler (PW) av vänster lungartärgren (LPA) i hög parasternal kortaxel (hög PSAX) vy. B: Schematisk presentation av PW i lungartär (MPA) (normal flödesprofil respektive flödesprofil vid måttlig och svår pulmonell hypertension (PH)). MPA accelerationstid (PAAT) och högerkammarens ejektionstid (RVET) för beräkning av PAAT/RVET kvot illustreras. C: Normal flödesprofil i LPA. D: Hypertensiv flödesprofil med kort accelerationstid i LPA vid måttlig PH. E: Hypertensiv flödesprofil i LPA med turbulent flöde av låg hastighet, kort accelerationstid och midsystolisk notch vid svår PH. RPA, höger lungartärgren.

2. Myokardfunktion

Var god se tidigare avsnitt.

3. Bedömning av PDA- och IAS-shunt

- *PDA-shunt*
  Bidirektionell PDA-shunt med systolisk höger-vänster duration >30 % av hjärtcykeln betraktas som icke-fysiologisk och kan vara uttryck för PH. Ren höger-vänster PDA-shunt talar för allvarlig PH.

- *IAS-shunt*
  Bidirektionell eller höger-vänster shunt via PFO/ASD kan ses vid PH (Bild 3). Som tidigare nämnts bör höger-vänster shunt över IAS betraktas som sekundär till TAPVR tills motsatsen bevisats. Det är därför viktigt att undersöka huruvida lungvenerna mynnar i LA (Figur 15, Bild 17).

Tabell 2. Ekokardiografiska parametrar vid bedömning av PH. *

Parameter	Variabel	Vy	Förenligt med PH
PAP och PVR	VmaxTI	A4Ch, PLAX, PSAX (CW/PW)	Uppskattat sPAP > 2/3 sBP**
	VmaxPI	PSAX (CW/PW)	Uppskattat sPAP > 2/3 sBP**
	IVS	PSAX	IVS tillplattat eller buktande i LV i systole
	IAS	Subcostal	IAS buktande i LA i diastole
	IVC	Subcostal	Dilaterad med nedsatt andningsvariation
	RA, RV	Subcostal	RA dilatation, RV dilatation o/e hypertrofi
	MPA	Hög PSAX (2D, PW)	Dilaterad Kort PAAT (visuellt) PAAT/RVET < 0,23
	LPA (MPA, RPA) dopplerkurva	Hög PSAX (PW)	Låg flödeshastighet, kort accelerationstid, ”notch”
RV funktion	TAPSE	A4Ch	Se Tabell 5
	(MPI)	A4Ch	Se text
Shuntar	PDA	Ductus vy	Bidirektionellt huvudsakligen hö-vä eller ren hö-vä shunt
	IAS	Subcostal	Bidirektionell eller hö-vä shunt

* Observera att konsensus kring definitionen av PH före 3 månaders ålder saknas, varför det är viktigt att ta hänsyn till den kliniska bilden. Från och med 3 månaders ålder definieras PH som mPAP > 20mmHg. Vid PH är det viktigt att utesluta TAPVR

** Detta har använts i olika studier och gäller efter de första dygnen dock saknas internationell konsensus

A4Ch, apikal fyrkammarvy; CW, continuous doppler; IAS, förmaksseptum; IVC, inferior vena cava; IVS, ventrikelseptum; LA, vänster förmak; LPA, vänster lungartärgren; MPA, lungartär; MPI, myocardial performance index; PAAT, lungartär accelerationstid (pulmonary artery acceleration time); PAP, lungartärtryck; PDA, persisterande ductus arteriosus; PH, pulmonell hypertension; PI, pulmonalisinsufficiens; PLAX, parasternal långaxelvy; PSAX, parasternal kortaxelvy; PW, pulsad doppler; RA, höger förmak; RPA, höger lungartärgren; RV, höger kammare; sBP, systemiskt systoliskt blodtryck; sPAP, systoliskt lungartärtryck; TAPSE, trikuspid annular plane systolic excursion; TAPVR, totalt anomalt mynnande lungvener; TI, trikuspidalisinsufficiens.

5. Bedömning av PDA

Adekvata fostershuntar (foramen ovale, ductus arteriosus) är en förutsättning för fostercirkulationen. När de kvarstår efter födelsen kallas de persisterande. DA sluts normalt inom timmar till dagar hos det fullgångna barnet. Foramen ovale persisterar längre hos fler och ett litet PFO kvarstår i upp till 25% av vuxenbefolkningen. Gestationsåldern är den enskilt viktigaste riskfaktorn för PDA, och hos det mycket förtidigt födda barnet föreligger PDA vanligare längre. Ungefär hälften av barnen födda före 26 gestationsveckor har PDA vid 1 månads ålder och 30% vid 3 månaders ålder. Från att PDA bör betraktas som normalfysiologisk initialt, kan den över tid, i takt med att transitionen fortgår, leda till pulmonell övercirkulation och/eller systemisk hypoperfusion genom vänster-höger shunt. Trots stor oenighet kring handläggning av PDA är tnECHO ett värdefullt verktyg i att bedöma ductus hemodynamiska signifikans, vilket i kombination med den kliniska bilden ger stöd i den kliniska handläggningen. Det går inte att direkt mäta blodvolymen som flödar över PDA, varför dess hemodynamiska effekter endast indirekt kan bedömas genom surrogatmarkörer och bedömning av den pulmonella och systemiska cirkulationen. Observera att

inget ekokardiografiskt mått ensamt kan användas för att bedöma den hemodynamiska signifikansen av PDA, utan måste alltid utgöra en sammanvägd bedömning, med hänsyn tagen till var i transitionsfasen barnet befinner sig, samt till ventilationsstöd och systemblodtryck.

Även om det saknas en internationellt erkänd definition av när en PDA kan anses vara av hemodynamisk betydelse (hsPDA) och validiteten av surrogatmarkörerna inte är säkerställd, råder relativ konsensus om att den ekokardiografiska undersökningen bör inkludera information om:

1. DA diameter (mm), flödesriktning (vänster-höger/höger-vänster/bidirektionell) och flödesprofil (pulsatil/restriktiv)
2. tecken på pulmonell övercirkulation
3. tecken på systemisk hypoperfusion

1. *Ductus arteriosus (DA)*

Identifiering

Eventuell PDA identifieras i första hand i hög PLAX vy (ductus vy, Figur 14) med hjälp av 2D och färgdoppler, men dopplerflödet i MPA ses ofta även i andra vyer (PSAX, subcostal SAX mm).

Diameter

Från 2D bild mäts PDA diametern (i mm) på det smalaste stället som vanligtvis finns vid ductus pulmonella ände (Bild 15, A, B). PDA diameter < 1,5 mm bedöms som liten, 1,5 – 2,0 mm som måttlig och > 2 mm som stor. En liten PDA ger sällan upphov till hemodynamiskt betydande shunt. Bedömning av PDA-storlek är dock ett osäkert absolut mått med stor inter- och intraobservatör variabilitet. Obs! mät inte på färgdopplerbild eftersom det då finns risk för överskattning pga färg ”blödning” över kanterna av ductus i 2D.

Flödesprofil

Flödesprofil (riktning, systolisk och diastolisk hastighet, tryckgradient) bedöms med PW (CW vid höga flödeshastigheter) i ductus pulmonella ände (Bild 15). Flödeshastighet, riktning och shuntvolym genom ductus avgörs av dess storlek och tryckgradient mellan dess ändar dvs mellan den pulmonella och systemiska cirkulationen. En låggradig vänster-höger eller bidirektionell shunt över PDA är att förvänta tidigt postpartalt pga hög PVR. Observera att detta gäller för relativt kort, rakt ductuskärl; inte för smalt, krokigt sådant.

Flödesriktningen kan vara:

a) bidirektionell med systolisk höger-vänster shunt > 30% av hjärtcykeln eller ren höger-vänster (Bild 15, D). Detta anses vara patologiskt och PH och/eller ductusberoende hjärtfel kan föreligga (båda tillstånden utgör kontraindikation för ductusslutning).
b) bidirektionell med systolisk höger-vänster shunt ≤ 30% av hjärtcykeln (Bild 15, E). PH kan föreligga och PDA kan vara hemodynamiskt signifikant eller bli det i ett senare skede när PVR minskat.
c) ren vänster-höger
   - pulsatil flödesprofil, definierad som slutdiastolisk hastighet ≤ 50% av Vmax (S/D kvot > 2). Detta talar för icke-restriktiv PDA med potentiell hemodynamisk signifikans (Bild 15, F).

- kontinuerlig med restriktiv flödesprofil (även kallat ”closing type”, non-pulsatil eller systodiastolisk), definierad som Vmax > 2 m/s och slutdiastolisk hastighet > 50% av Vmax (S/D kvot < 2). Detta talar för låg PVR och restriktiv PDA (dvs flödet begränsas av den faktiska shuntstorleken i mm, inte av tryckskillnaderna) (Bild 15, G).

Efter första levnadsveckan, när PVR minskat kan dock även en högvolym shunt uppvisa hög systolisk Vmax > 2 m/s och restriktiv flödesprofil.

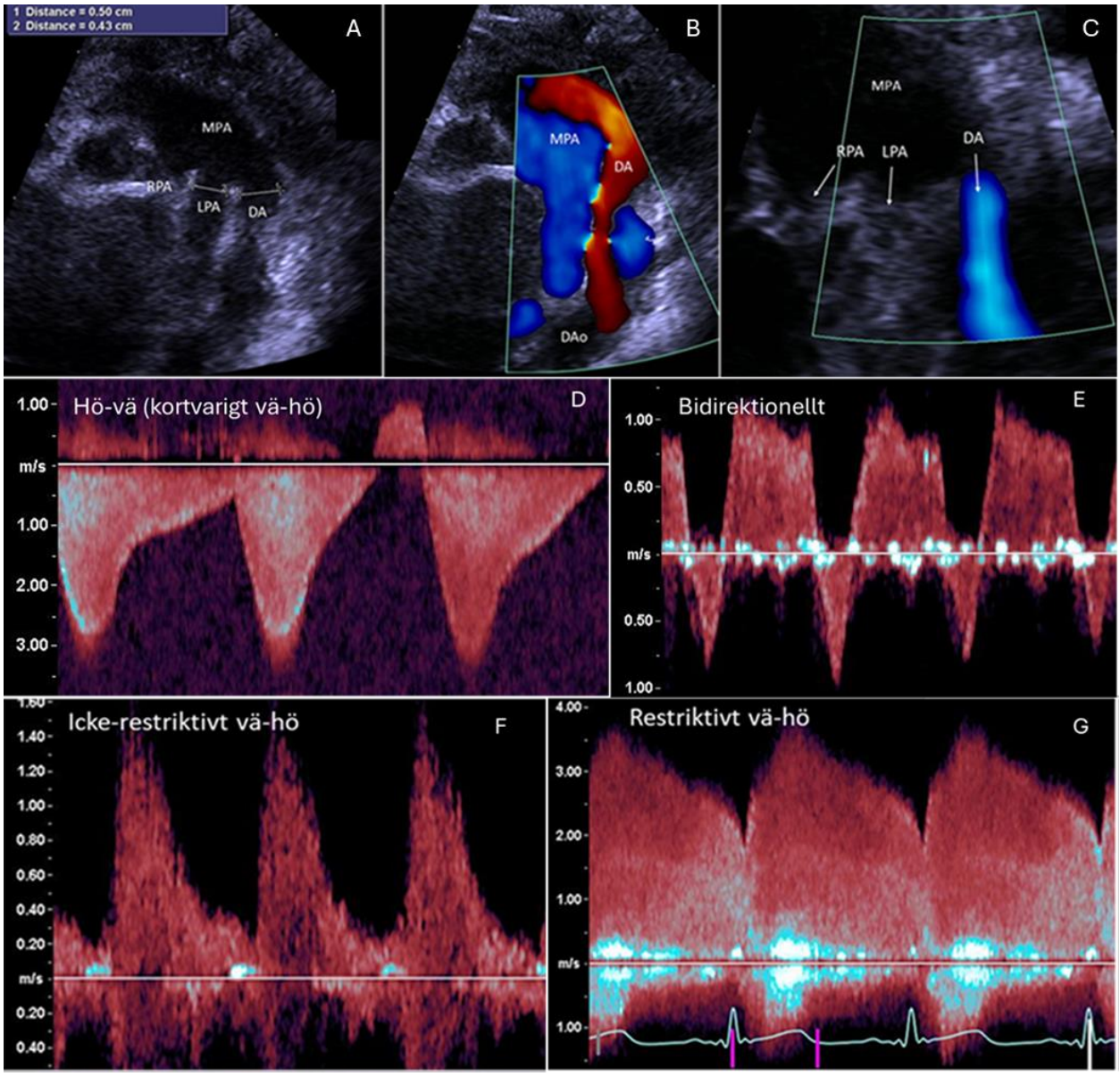

Bild 15. A: 2D hög parasternal ductus vy med mätning av ductus diameter. B: ductus vy med visualisering av vänster-höger ductusflöde med färgdoppler. C: ductus vy med visualisering av höger-vänster ductusflöde med färgdoppler. D-G: olika ductus flödesprofiler. Vänligen se texten för detaljer. DA, ductus arteriosus; DAo, descending aorta; MPA, lungartär; LPA, vänster lungartärgren; RPA, höger lungartärgren.

2. *Tecken på pulmonell övercirkulation*

2.1 *Diastoliskt framåtflöde i lungartärgrenar (LPA/RPA)*

Oftast mäts flödet i LPA pga bättre dopplervinkel. En dålig vinkel riskerar att underskatta den uppmätta slutdiastoliska hastigheten. LPA/RPA visualiseras i hög PSAX vy (Figur 13) och den slutdiastoliska flödeshastigheten mäts med hjälp av PW med PW-gaten placerad i respektive lungartärgren, väl nedom bifurkationen. Vid avsaknad av aortopulmonell shunt (t.ex. PDA) föreligger endast ett pulsatilt systoliskt framåtflöde i lungartärgrenarna, där *systoliskt* V-max > 2 m/s är att betrakta som förhöjd och bör föranleda kardiologkonsultbedömning av eventuell stenos. Ett *diastoliskt* framåtflöde betyder att en shunt föreligger och tilltagande diastolisk V-max är ett uttryck för ökade shuntvolymer.

Slutdiastolisk Vmax > 0,3 m/s betraktas som signifikant (Bild 16).

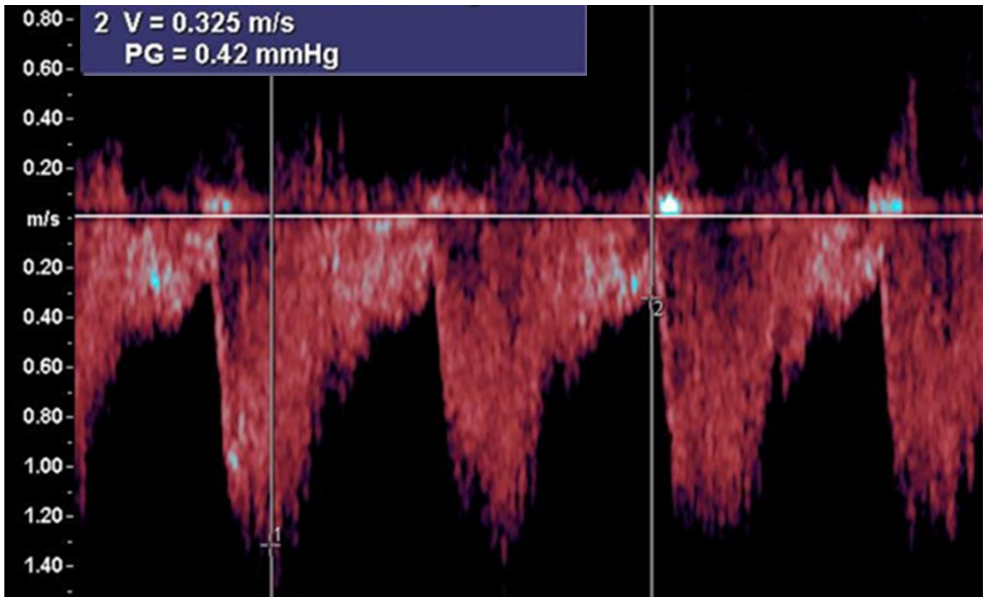

Bild 16. Pulsad doppler (PW) i vänster lungartärgren (LPA), se Bild 14, A. Flödeskurvan uppvisar hypertensiv profil (kort accelerationstid, turbulent flöde, ”notch”). Notera även den höga slutdiastoliska flödeshastigheten. Dessa fynd tyder på pulmonell hypertension pga övercirkulation av lungorna sekundärt till signifikant PDA-shunt.

2.2 *Lungvenens D-våg hastighet*

Med PW erhåller man lungvenens flödeskurva som består av tre komponenter: systole (S-våg), diastole (D-våg) och förmakskontraktionen (A-våg) (Bild 17).

D-vågs Vmax > 0,3 m/s indikerar pulmonell övercirkulation och ses ofta som ett tecken på minst måttlig PDA-shunt.

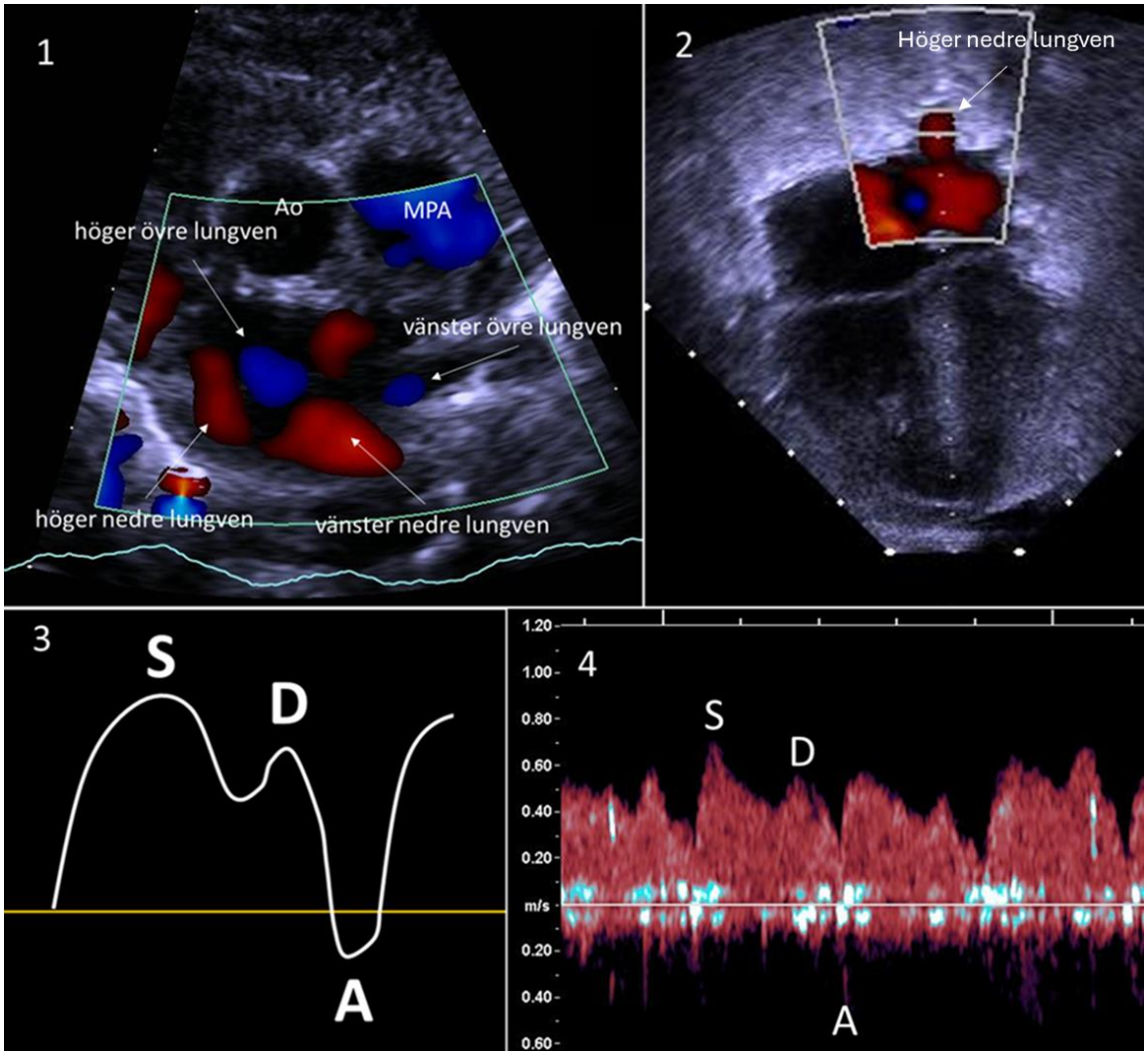

Bild 17. 1: Suprasternal kortaxelvy med visualisering av de fyra lungvenerna (”crab” vy). 2, 4: Pulsad doppler av lungven från apikal fyrkammarvy (A4Ch). 3: Schematisk bild av lungvenens dopplerkurva där S är den systoliska vågen, D den diastoliska och A är vågen från förmakskontraktionen. Ao, aorta; MPA, lungartär

2.3 *Tryckbelastning av vänstersidiga hjärtrum*

Tryckbelastning av vänstersidiga hjärtrum förekommer vid ökat återflöde via lungorna och bedöms med hjälp av följande parametrar:

- *Isovolemisk relaxationstid (IVRT)*

Vid bedömning av PDA-shunt kan IVRT antingen mätas med PW placerad i vänster kammare mellan mitralis- och aortaklaffen några centimeter nedom klaffplanen i A5Ch vy, så att både in och utflöde fångas, alternativt med hjälp av septal PwTDI. IVRT utgör tiden mellan aortaklaffens stängning och mitralisklaffens öppning. Vid nedsatt diastolisk funktion, vilket föreligger hos det prematura barnet på grund av omoget myokard, kommer det ta längre tid för kammaren att relaxera tillräckligt för att skapa tryckskillnaden som öppnar mitralisklaffen i diastole. IVRT är således normalt sett förlängd hos det prematura barnet. Vid stor PDA-shunt kommer vänster förmakstryck att öka och därmed tidigareläggs mitralisklafföppningen och IVRT förkortas.

IVRT < 35 ms hos ett prematurt barn är att betrakta som förkortat och förenligt med hsPDA

- *Mitralisinflödets E/A kvot*

Som tidigare beskrivet är MV E/A kvot normalt < 1 hos underburna barn (Bild 9). Vid stor PDA-shunt ökar LA tryck, vilket leder till ökat flöde via MV och reverserad E/A kvot > 1.

2.4 *Volymbelastning av vänstersidiga hjärtrum*

Volymbelastning av de vänstersidiga hjärtrummen (Bild 18) avspeglar återflödet till hjärtats vänstra sida via lungorna och dess grad bedöms med hjälp av följande parametrar:

- *Vänsterkammarminutvolym (LVO)*

Vid vänster-höger PDA-shunt är LVO förhöjd pga att det är lika med det systemiska flödet + PDA flödet. Observera att: a) LVO inte säkert behöver vara förhöjd de första dygnen även vid stor PDA pga kvarstående hög PVR som begränsar shuntflödet; b) det råder oenighet kring hur mycket en eventuell förmaksshunt kan maskera en stor PDA-shunt (se nedan). Normal eller låg LVO vid stor PDA-shunt kan också förekomma vid sviktande LV som inte kan kompensera för ökad preload.

LVO > 300 ml/kg/min kan anses vara förhöjd och är associerad med hsPDA.

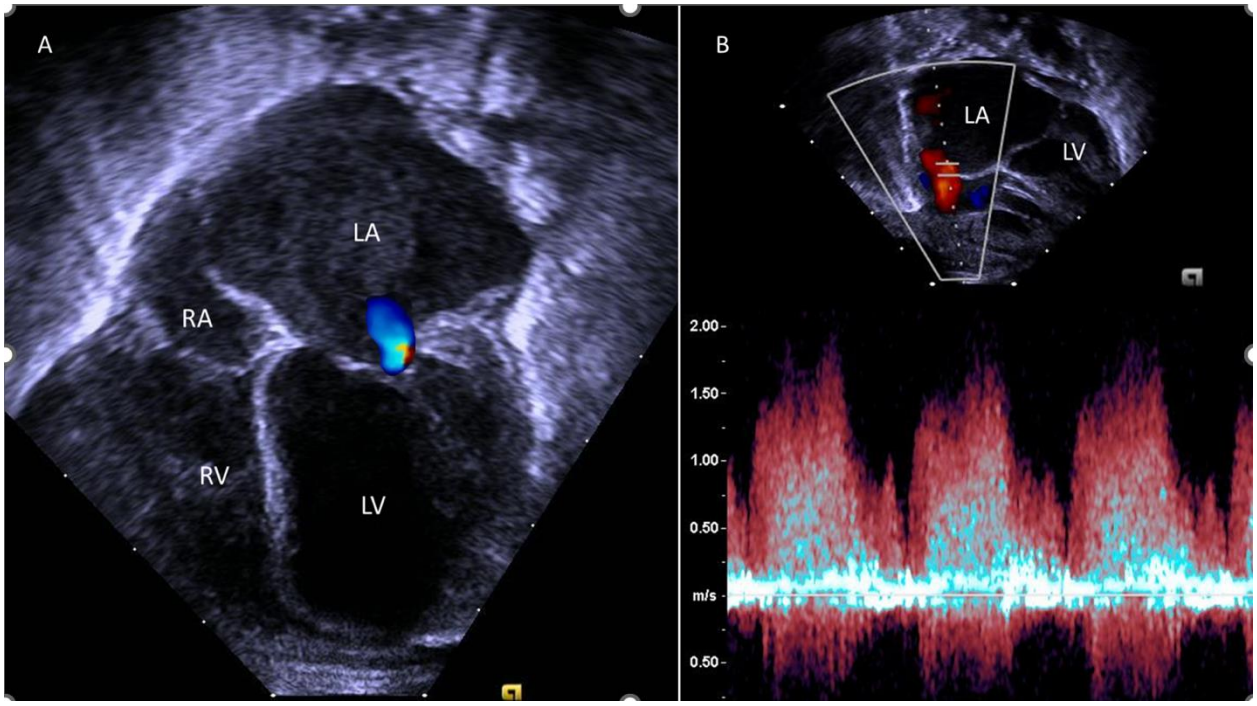

Bild 18. A: dilaterade vänstersidiga hjärtrum och sekundär mitralisinsufficiens. B: avlastande vänster-höger shunt över förmaksseptum vid hemodynamiskt signifikant peristerande ductus arteriosus. Apikal fyrkammarvy (A) respektive subcostal vy (B). LA, vänster förmak; LV, vänster kammare; RA, höger förmak; RV, höger kammare.

- *Vänsterkammarens slutdiastoliska diameter (Left Ventricular Internal Diameter in Diastole, (LVIDd)*

LV dilaterar vid ökad preload pga t.ex. stor PDA-shunt och till slut leder detta även till mitralisklaffens annulusdilatation och insufficiens (Bild 18). LVIDd är ett mått på LV dilatation och bestäms med M-mode eller 2D i PSAX vy i höjd med papillarmusklerna, vilket minskar intra- och interobservatör variabiliteten (Bild 4). Referensvärden enligt referenshänvisning i Tabell 5. Ibland mäts LVID i PLAX vy, t.ex. vid svårighet att mäta i PSAX vy, men normalvärden för denna vy saknas hos nyfödda. LVIDd kan underskatta PDA-shunten vid avlastande vänster-höger förmaksshunt (se nedan).

- *Vänsterförmak/Aorta kvot (LA/Ao kvot)*

LA förstoras av det ökade återflödet pga PDA-shunt och dess diameter kan jämföras med aortarotens (Ao) diameter som är relativt konstant. LA/Ao kvot mäts i 2D, i PLAX vy (Bild 19). Aortamåttet mäts i slutdiastole vid start av QRS-komplexet och LA-måttet mäts i slutsystole, maxstorlek. I 2D mäts innerdiametern av LA och Ao. M-mode mätning försvåras av vinkelfel och ofta inkluderas förmaksörat vid mätning, vilket inte är korrekt. Därför anmodas i första hand att LA/Ao kvot mäts i 2D. LA/Ao kvot ≥ 1,5 har associerats med hsPDA. Emellertid leder även en diskret pulmonell övercirkulation ofta till förstorat LA hos underburna barn samtidigt som vänster-höger förmaksshunt potentiellt avlastar LA och maskerar PDA-shunten (se nedan). LA ökar först i longitudinell riktning, vilket inte fångas med LA/Ao kvoten, till skillnad från mätning av förmaksarean, som mäts i A4Ch vy. LA/Ao kvoten uppvisar en hög interobservatör variabilitet och måste tolkas med försiktighet.

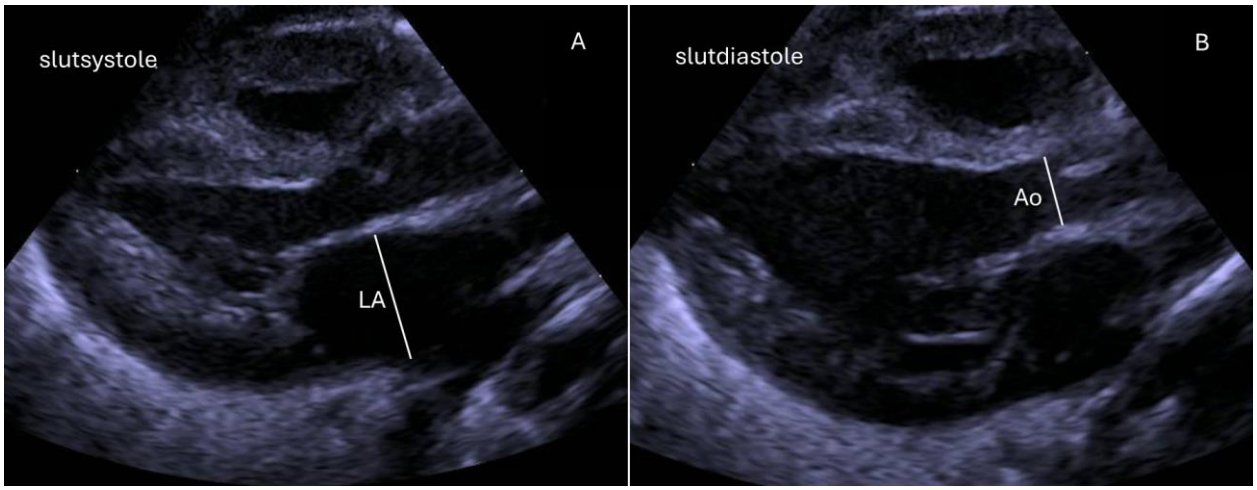

Bild 19. Mätning av LA/Ao kvot. I 2D parasternal långaxelvy (PLAX) mäter man LA innerdiameter i slutsystole (A) och Ao-annulus diameter i slutdiastole (B). Ao, aorta; LA, vänster förmak.

- *Förmaksshunt över PFO/ASD*

Med 2D och PW mäts storlek, flödesriktning och hastighet i en eventuell förmaksförbindelse (PFO/ASD). Ökad förmaksshunt kan observeras visuellt men även via hög uppmätt vänster-höger flödeshastighet vid signifikant PDA-shunt. Det råder viss oenighet om hur mycket en stor förmaksförbindelse kan maskera PDA-shuntflödet, genom avlastning av de vänstersidiga hjärtrummen och underskattning av LVO, LVIDd och LA/Ao kvot, men viss maskering är fysiologiskt plausibel vid förmaksförbindelse > 4 mm (i regel betraktad som ASD). Det är dock

osannolikt att en PFO < 2 mm blir betydande. Observera att förmaksseptum är mycket elastiskt varför en shuntstorlek kan variera hos det prematura barnet till fullgången tid.

Dilaterade vänstersidiga hjärtrum (Bild 18), ekokardiografiskt verifierade via en LA/Ao-kvot ≥ 1,5 och LVIDd > 2 SD, indikerar visserligen förekomst av hsPDA, men eftersom påverkan på dessa variabler kan kvarstå i veckor efter att ductus kontraherat sig, bedöms dessa mått i mindre utsträckning avspegla den *aktuella* hemodynamiska situationen.

3. *Tecken på systemisk hypoperfusion*

Vid avsaknad av arteriovenösa shuntar, som t.ex. PDA, föreligger det normalt sett diastoliskt framåtflöde i hela den arteriella kärlbädden. Vid hsPDA kan systemisk hypoperfusion uppstå genom att vänster-höger shunten över PDA ”stjäl” blod från systemcirkulationen, så kallat steal-fenomen. Detta sker under hela hjärtcykeln men visualiseras under diastole. Steal-fenomenet bedöms med PW i olika delar av den artäriella kärlbädden, vanligast i aorta descendens (DAo), bukaorta, truncus coeliacus (eller a. mesenterica superior) och i cerebrala kärl (a. cerebri media eller a. cerebri anterior) eller i njurartärer. Det diastoliska flödet kan uppvisa tre olika profiler:

- diastoliskt framåtflöde
- avsaknad av diastoliskt framåtflöde
- diastolisk flödesreversering

PW i DAo bör göras åtminstone 1 cm distalt om ductus avgång, för att bedömas som relevant. Pga stort vinkelfel ses ofta normalt litet eller inget diastoliskt framåtflöde i bukaorta även utan att steal föreligger. Upphört diastoliskt framåtflöde i truncus coeliacus/a. mesenterica superior, a. cerebri media/ a. cerebri anterior eller njurartären kan däremot tyda på måttlig PDA-shunt.

Reverserat diastoliskt flöde i någon kärlbädd är patologiskt och kan tyda på stor PDA-shunt. Exempel på olika typer av diastoliskt flöde i truncus coeliacus anges i Bild 20.

Notera att separat protokoll avsett för kraniellt ultraljud behöver väljas i vissa UL-apparater vid bedömning av cerebrala kärl.

Bedömning av målorganpåverkan bör göras i DAo, a. mesenterica superior/truncus coeliacus (buk) och i a. cerebri media/cerebri anterior (hjärna):

- flödesreversering i DAo korrelerar väl med stor PDA-shuntvolym
- diastolisk flödesreversering i målorgan är patologisk och indikerar en signifikant PDA-shunt med steal-fenomen

Det bör ändå nämnas att det råder viss oenighet kring den kliniska betydelsen av de olika diastoliska flödesmönstren.

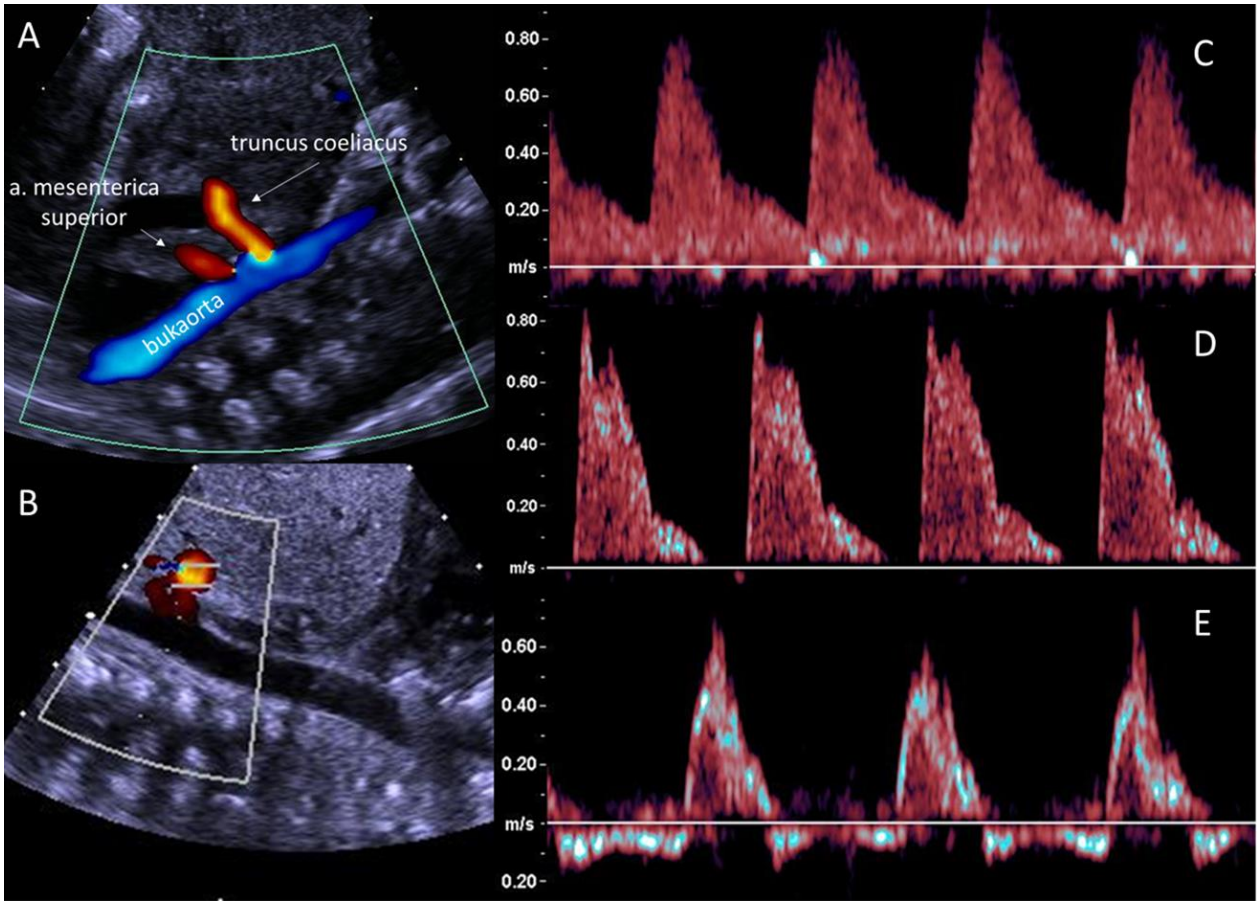

Bild 20. A: Färgdoppler på 2D subcostal vy med visualisering av bukaorta, truncus coeliacus och a. mesenterica superior. B: Pulsad doppler (PW) i truncus coeliacus. C-E: PW i truncus coeliacus med olika flödesmönster, nämligen framåtflöde i diastole i avsaknad av signifikant PDA-shunt (C), avsaknat (D) eller reverserat (E) diastoliskt framåtflöde vid måttlig respektive stor PDA-shunt. PDA, persisterande ductus arteriosus.

Tabell 3. Sammanfattning av de vanligaste ekokardiografiska parametrarna som används för bedömning av hsPDA.

Parameter	Variabel	Vy	Begränsningar	Förenligt med hsPDA
DA	diameter	Ductus vy (hög parasternal)	- Kan vara svår att mäta - LPA kan vara dilaterad vid hög shuntvolym	≥ 1,5 mm, >50% LPA diam eller ≥ 1,4 mm/kg
	flödesprofil	Som ovan, vid pulmonella änden (PW/CW)		Pulsatilt flöde i regel Vmax ≤ 1,5 (2,0) m/s
Pulmonell övercirkulation	LVO (eller CO)	PLAX och A5Ch (PW)	Beroende av LVOT morfologi, viktigt att minimera vinkelfelet	≥ 300 ml/kg/min
	slutdiastoliskt LPA flöde	Hög parasternal (PW)	Kan påverkas av att LPA blir dilaterad vid hög shuntvolym	> 0,3 m/s
	IVRT	A4Ch (PW/pwTDI)	Icke tillförlitligt vid stor MI	< 35 ms
	lungvenflödet D-våg	Suprasternal/hög parasternal/A4Ch (PW)	Vmax minskar över tid när lungvenen dilaterar sig vid större shunt	≥ 0,3 (0,5) m/s
	MV E/A kvot	A4Ch (PW)	Icke tillförlitligt vid stor MI	≥ 1
	LA/Ao kvot	PLAX (2D)	Kan påverkas av förmaksshunt	≥ 1,5
	LVIDd	PSAX (M-mode, 2D)	Kan påverkas av förmakshunt	se Tabell 5
Systemisk hypoperfusion	diastolisk flödesprofil i:		Vid samtliga mätningar viktigt att minimera vinkelfelet	
	aorta descendens	Suprasternal (PW)		Reverserat
	bukaorta	Subcostal (PW)		Reverserat
	truncus coeliacus/a. mesenterica superior	Subcostal (PW)		Avsaknad/reverserat
	njurartär	Abdominell (PW)		Avsaknad/reverserat
	a. cerebri media/a. cerebri anterior	Kraniell (fontanell) (PW)		Avsaknad/reverserat

Ao, aorta; A4Ch, apikal fyrkammarvy; A5Ch, apikal femkammarvy; CW, continuous doppler: hsPDA, hemodynamiskt signifikant PDA; IVRT, isovolemic relaxation time; MI, mitralisinsufficiens; PW, pulsad doppler; LA, vänster förmak; LPA, vänster lungartärgren; LVIDd, vänsterkammarens interna diameter i diastole; LVO (eller CO), hjärtminutvolym; MV, mitralisklaff; PDA, persisterande ductus arteriosus; PLAX, parasternal långaxelvy; Vmax, maximal flödeshastighet.

Tabell 4. Förslag på *ekokardiografiska* kriterier för hemodynamiskt signifikant persisterande ductus arteriosus (hsPDA).

A-kriterium (grundförutsättning för att hemodynamisk betydelse *ska kunna* föreligga)

- PDA med pulsatil vänster-höger-shunt, diameter ≥ 1,5 mm

B-kriterier

- Tecken på pulmonell övercirkulation
  - Slutdiastolisk flödeshastighet > 0,3 m/s i pulmonalgrenar (RPA eller LPA)
  - IVRT < 35 ms
  - D-våg i lungven Vmax > 0,3 m/s
  - LVO > 300 ml/kg/min

- Tecken på systemisk hypoperfusion
  - Holodiastolisk flödesreversering (så kallat steal-fenomen) i DAo, bukaorta, truncus coeliacus, a. mesenterica superior och/eller a. cerebri media (det senare ses med ultraljud hjärna)

Ekokardiografiskt hsPDA ska misstänkas om A-kriteriet föreligger samtidigt med minst ett tecken på pulmonell övercirkulation och ett på systemisk hypoperfusion.

DAo, aorta descendens; IVRT, isovolemisk relaxationstid; LVO, vänsterkammarminutvolym, RPA, höger lungartärgren; LPA, vänster lungartärgren.

Enkla ekovariabler med sämre validitet avseende ductus hemodynamiska betydelse i det *akuta* läget, men användbara över tid, är tecken på dilaterade vänstersidiga hjärtrum såsom vänster förmaksdiameter i relation till aortaroten (LA:Ao-kvot) > 1,5 och vänster kammardiametern (LVIDd) > 2 SD samt tillkomst av mitralisinsufficiens. Men eftersom påverkan på dessa variabler kan kvarstå i veckor efter att ductus kontraherat sig, bedöms dessa mått i mindre utsträckning avspegla den *aktuella* hemodynamiska situationen.

6. Bedömning av perikardvätska och tamponad

Normalt är trycket i perikardsäcken lågt. I perikardsäcken finns normalt en liten mängd vätska som ofta enbart visualiseras i systole men ibland också ses som en liten spalt mellan hjärtmuskel och yttre perikardium i diastole. Vid inandning minskar det intrathorakala trycket, vilket leder till ökat venöst återflöde till RV i diastole. Ökat fyllnadstryck i RV leder till IVS deviation in i LV varför LV fyllnadsgrad minskar främst i tidig diastole. Samtidigt expanderar lungorna och lungkärlen och lungornas blodvolym ökar, vilket också minskar återflödet till LV. Vidare minskas LV output och det systoliska blodtrycket sjunker normalt vid inandning. Dessa mekanismer resulterar i en fysiologisk minskning av MV inflödeshastighet vid inandning, vilket ekokardiografiskt ses som lägre E- och A-våg vid dopplermätning av MV inflöde. Det omvända sker vid utandning.

Tamponad:
Ökad mängd perikardvätska (t.ex. blod, parenteral nutritionslösning vid central infarts komplikation, serös ansamling) eller luft (pneumopericardium) kan öka trycket i den relativt oeftergivliga perikardsäcken och hämma det diastoliska inflödet till hjärtat. Högre systemvenstryck behövs för att bibehålla adekvat diastolisk fyllnad och därmed slagvolymer. Vid kraftigt nedsatt diastolisk fyllnad hotar tamponad med lågt systemiskt blodtryck och cirkulationskollaps. Den hemodynamiska påverkan beror på mängden perikardvätska men även på hastigheten med vilken vätskan ansamlats. En liten mängd perikardvätska som ansamlats snabbt kan leda till tamponad medan en stor mängd perikardvätska som ansamlats långsamt inte nödvändigtvis behöver ge allvarlig hemodynamisk påverkan. Som tidigare nämnts uppvisar det systoliska blodtrycket normalt en andningsvariation. Vid tamponad sjunker det systoliska trycket vid inandning och ”pulsus paradoxus” dvs auskulterade hjärtslag utan palperbar perifer puls kan uppstå. Andra tecken på tamponad är takykardi (oftast med nedsatt hjärtfrekvensvariabilitet), halsvenstas och hepatomegali.

Ekokardiografi:
Bedömning av eventuell perikardvätska görs i första hand anteriort om RV i SC vy, lateralt och eventuellt apikalt om LV i A4Ch vy samt posteriort om LV i PLAX eller PSAX vy. Spalten är störst i systole och minst i diastole. Spalten mäts i slutdiastole, på den punkten där spalten är störst. PLAX och PSAX används för uppföljning av perikardvätskan över tid och då är viktigt att mäta på samma punkt.

Vid tamponad kan följande ses:
4. kollaps av RA tak (tidigt tecken) och eventuellt av RV (Bild 21)
5. dilaterad IVC och levervener (stas) (Bild 1, C)
6. IVS deviation åt vänster i diastole vid inandning
7. >25% minskning av mitralis maximal inflödeshastighet (E-våg) vid inandning jämfört med utandning: (expiration – inspiration)/expiration (Bild 22)

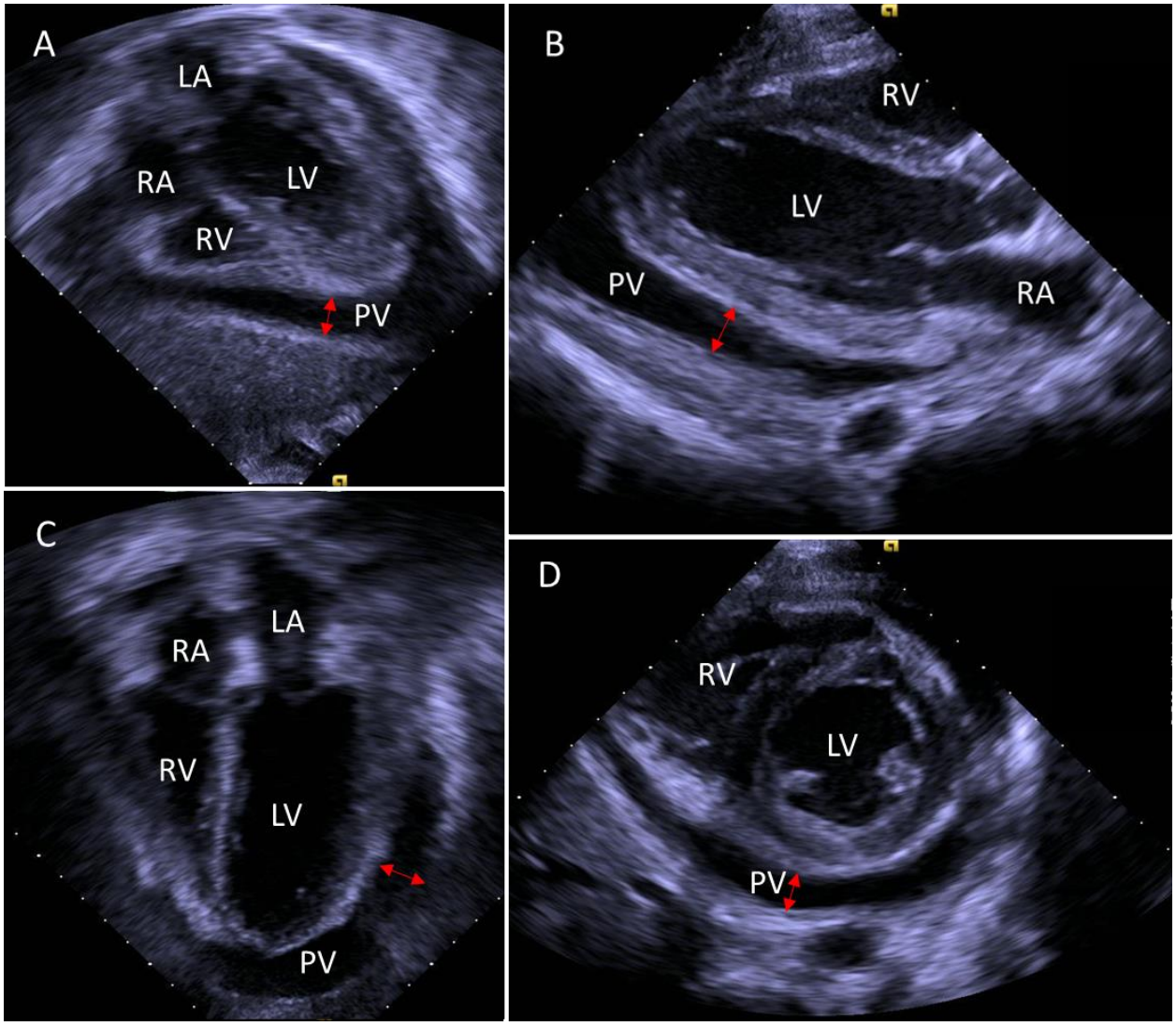

Bild 21. A: Subcostal vy. Hela hjärtat visualiseras och spalten av perikardvätskan mäts i diastole utanför RV. B: PLAX vy. Perikardvätskan noteras i diastole inferolateralt. C: Apikal fyrkammarvy. Hela perikardsäcken visualiseras. Största mängden perikardvätska noteras i diastole, lateralt om LV. Eventuell kollaps av RA och RV utvärderas. Kollaps av RA under > 1/3 av hjärtcykeln är signifikant för tamponad. Vidare utvärderas eventuell kollaps av LV. Initialt ses påverkan på LV pga septumdeviation åt vänster endast vid inspiration men när tamponaden blir med uttalad sker det under hela hjärtcykeln. D: Parasternal kortaxis vy. Man sveper från bas till apex för att registrera maximal mängd perikardvätska och notera var den befinner sig i relation till LV. Eventuell avvikande septumrörlighet (septumdeviation mot LV i diastole) noteras. LA, vänster förmak; LV, vänster kammare; PV, perikardvätska; RA, höger förmak; RV, höger kammare.

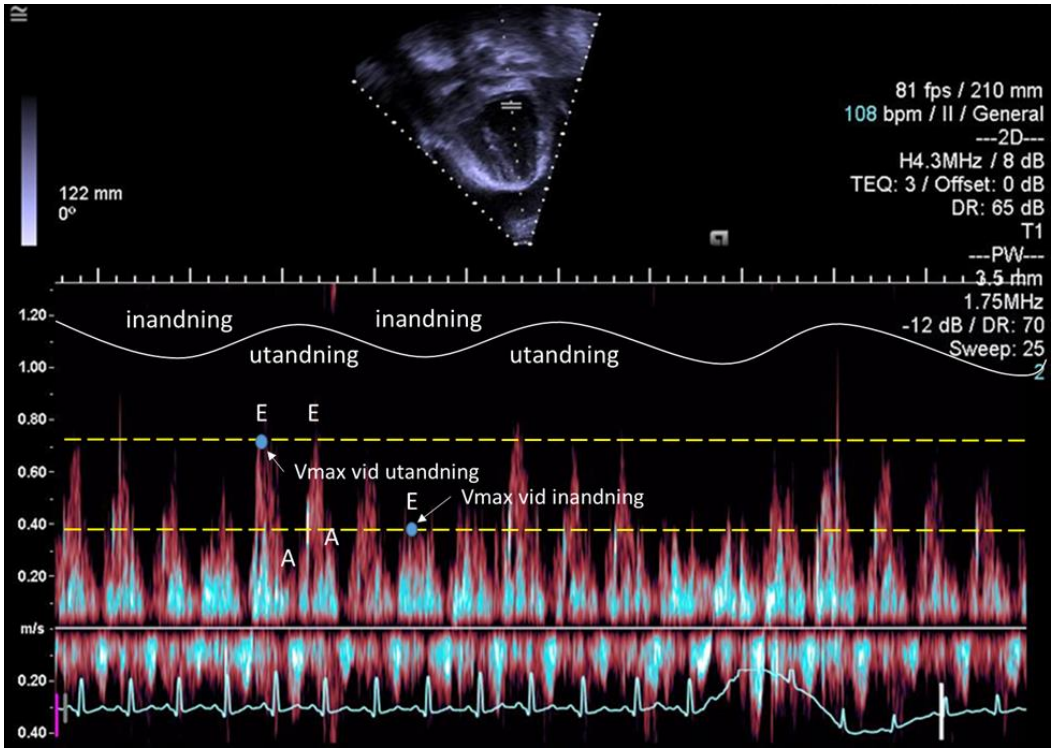

Bild 22. Pulsad doppler över mitralisklaffen. Svephastigheten justeras till 25 mm/s. Andningsvariation av mitralisinflödet >25% ses vid tamponad. E, E-våg av mitralisinflödet; A, A-våg av mitralisinflödet; Vmax, maximal flödeshastighet.

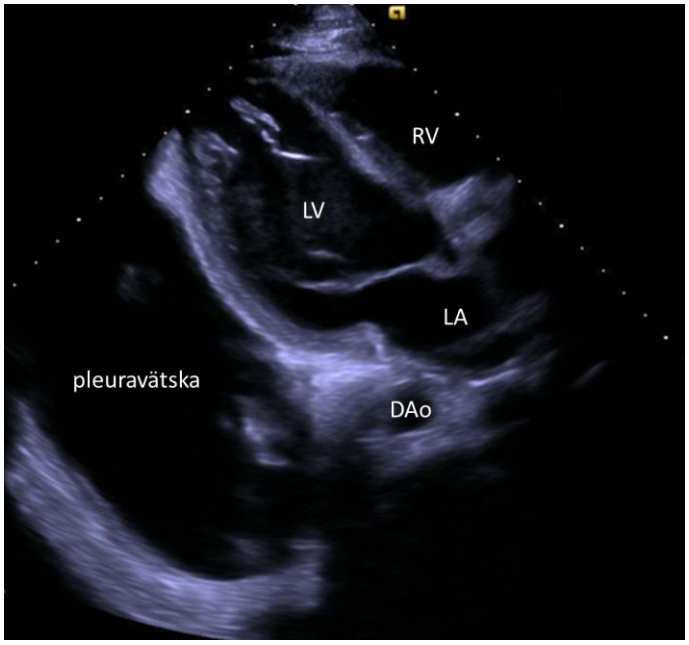

Bild 23. Det är viktigt att differentiera mellan perikardvätska och pleuravätska. Vätskespalt anteriort om DAo tyder på perikardvätska (Bild 21, B); vätskespalt posteriort om Dao, som på denna bild, tyder på pleuravätska. DAo, aorta descendens; RV, höger kammare; LA, vänster atrium; LV, vänster kammare.

7. Referensvärden

I tabellen nedan anges referensvärden för de vanligaste ekokardiografiska parametrarna:

Tabell 5. Referensvärden för de vanligaste ekokardiografiska parametrarna.

Parameter	Referensvärden	Referens
D-våg (lungven) (m/s)	> 0.3 talar för signifikant PDA-shunt	Laere D, 2018
EF (%)	55 – 70, normalt 41 - 55, lätt nedsatt 31 - 40, måttligt nedsatt ≤ 30, uttalat nedsatt	McNamara, 2024
FS (%)	30 - 45	McNamara, 2024
IVRT (ms)	ca 40 -60, normalt (beroende av gestationsålder, ålder och hjärtfrekvens) 35 - 45 talar för måttlig PDA-shunt < 35 talar för stor PDA-shunt	Afif EL-Khuffash, 2019
LVO, RVO (ml/kg/min)	150 - 300	McNamara, 2024
LA/Ao kvot	< 1.5	McNamara, 2024
LVIDd	beroende av gestationsålder	Choudhry S, 2017, Lopez L, 2017
PDA diameter	< 1,5 mm anses som liten 1,5 – 2 mm anses som måttlig > 2 mm, > 50% av LPA diameter eller > 1,4 mm/kg anses som stor	Laere D, 2018
PAAT/RVET kvot	< 0,25 talar för PH	McNamara, 2024
TAPSE (mm)	6-12 hos fullgångna, 2-7 hos extremt prematura	Koestenberger M, 2011, Ghandi Y, 2018

EF, ejektionsfraktion; FS, förkortningsfraktion; IVRT, isovolemisk relaxationstid; LVIDd, vänsterkammarens interna diameter i diastole; LVO, vänsterkammarens hjärtminutvolym; PAAT, pulmonary artery acceleration time; PDA, persisterande ductus arteriosus; PH, pulmonell hypertension; RVET, högerkammarens ejektionstid;; TAPSE, trikuspid annular plane systolic excursion.

Tips på webbsida för normala referensvärden inom tnECHO: NeoCardio Lab (finns även som mobil app).

Referenslista

1. Groves AM et al. Introduction to neonatologist-performed echocardiography. Pediatr Res. 2018 Jul;84(Suppl 1):1-12.2.
2. McNamara et al. Guidelines and Recommendations for Targeted Neonatal Echocardiography and Cardiac Point-of-Care Ultrasound in the Neonatal Intensive Care Unit: An Update from the American Society of Echocardiography. J Am Soc Echocardiogr. 2024 Feb;37(2):171-215.
3. Afif EL-Khuffash. Targeted neonatal echocardiography teaching manual. The Rotunda Hospital, Dublin, Ireland. 2019 Edition. Available from: https://neonatalhemodynamics.com/PDF/NPE%20Teaching%20Manual%20El-Khuffash%20-%202019.pdf
4. Calado C, et al. Reference Echocardiographic Measurements in Very Low Birth Weight Preterm Infants. Am J Perinatol. 2018 Aug 6;
5. de Boode WP, et al. Recommendations for neonatologist performed echocardiography in Europe: Consensus Statement endorsed by European Society for Paediatric Research (ESPR) and European Society for Neonatology (ESN). Pediatr Res. 2016;80(4):465–71.
6. Jain A, et al. Diagnosis, Evaluation, and Management of Patent Ductus Arteriosus in Preterm Neonates. JAMA Pediatr. 2015 Sep;169(9):863–72.
7. Lai WW, et al. Guidelines and standards for performance of a pediatric echocardiogram: a report from the Task Force of the Pediatric Council of the American Society of Echocardiography. J Am Soc Echocardiogr. 2006 Dec;19(12):1413–30.
8. Mertens L, et al. Targeted Neonatal Echocardiography in the Neonatal Intensive Care Unit: practice guidelines and recommendations for training. Writing Group of the American Society of Echocardiography (ASE) in collaboration with the European Association of Echocardiography (EAE) and the Association for European Pediatric Cardiologists (AEPC). J Am Soc Echocardiogr. 2011 Oct;24(10):1057–78.
9. Parasuraman S, et al. Assessment of pulmonary artery pressure by echocardiography-A comprehensive review. Int J Cardiol Heart Vasc. 2016 Sep;12:45–51.
10. Singh Y. Echocardiographic Evaluation of Hemodynamics in Neonates and Children. Front Pediatr. 2017;5:201.
11. Singh Y, et al. Advances in Diagnosis and Management of Hemodynamic Instability in Neonatal Shock. Front Pediatr. 2018 Jan 19;6:2.
12. Laere D, et al. Application of NPE in the assessment of a patent ductus arteriosus. Pediatr Res. 2018 Jul;84(Suppl 1):46-56.
13. de Boode WP, et al. Application of Neonatologist Performed Echocardiography in the assessment and management of persistent pulmonary hypertension of the newborn. Pediatr Res. 2018 Jul;84(Suppl 1):68-77.
14. Nestaas E, et al. Tissue Doppler velocity imaging and event timings in neonates: a guide to image acquisition, measurement, interpretation, and reference values. Pediatr Res. 2018 Jul;84(Suppl 1):18-29.
15. Ha KS, et al. Chronological Echocardiographic Changes in Healthy Term Neonates within Postnatal 72 Hours Using Doppler Studies. J Korean Med Sci. 2018 May 28; 33(22): e155.
16. Hoyle E, et al. Variation in the definition of pulmonary hypertension and clinical indications for the use of nitric oxide in neonatal clinical trials. Acta Paediatr. 2020 May;109(5):930-934.
17. Vrancken SL, et al. Neonatal Hemodynamics: From Developmental Physiology to Comprehensive Monitoring. Front Pediatr. 2018; 6: 87.
18. https://www.neocardiolab.com/home-accueil

19. https://thoracickey.com/echocardiographic-evaluation-of-neonates-with-suspected-heart-disease/
20. N Gullberg, P Winberg, H Selldén. Changes in stroke volume cause change in cardiac output in neonates and infants when mean airway pressure is altered. Acta Anaesthesiol Scand. 1999 nov;43(10):999-1004.
21. Jain A, Mohamed A, El-Khuffash A, et al. A comprehensive echocardiographic protocol for assessing neonatal right ventricular dimensions and function in the transitional period: normative data and z scores. J Am Soc Echocardiogr 2014;27:1293-304.
22. Koestenberger M, Nagel B, Ravekes W, et al. Systolic right ventricular function in preterm and term neonates: reference values of the tricuspid annular plane systolic excursion (TAPSE) in 258 patients and calculation of Z-score values. Neonatology 2011;100:85-92.
23. Choudhry S, Salter A, Cunningham TW, Levy PT, Nguyen HH, Wallendorf M, et al. Normative Left Ventricular M-Mode Echocardiographic Values in Preterm Infants up to 2 kg. J Am Soc Echocardiogr. 2017;30(8):781-9 e4.
24. Lopez L, Colan S, Stylianou M, Granger S, Trachtenberg F, Frommelt P, et al. Relationship of Echocardiographic Z Scores Adjusted for Body Surface Area to Age, Sex, Race, and Ethnicity: The Pediatric Heart Network Normal Echocardiogram Database. Circ Cardiovasc Imaging. 2017;10(11).
25. Ghandi Y, Habibi D, Farahani E. Reference Values of Longitudinal Systolic Right and Left Ventricular Function Measured by M-mode Echocardiography in Healthy Preterm and Term Neonates. J Cardiovasc Echogr. 2018 Jul-Sep;28(3):177-181.