

Ekokardiografisk bedömning av PDA hos underburna barn

Ekokardiografi har sedan länge använts i bedömning av PDA hos underburna barn. Att bestämma huruvida ductus är öppen eller sluten är oftast okomplicerat. Att ekokardiografiskt bedöma dess hemodynamiska betydelse kan däremot vara betydligt svårare.

Flödet i ductus bestäms av ett flertal faktorer, men är ffa beroende av ductus vidd och av lungkärlsresistensen (PVR) i förhållande till den systemvaskulära resistensen. De nämnda faktorerna är snabbt föränderliga neonatalt med åtföljande förändring av ductusshunt. Direkt volymbestämning av ductusflödet låter sig vanligen inte göras med tillräcklig säkerhet för att användas kliniskt. En stor ductusshunt leder dock till sekundära flödesförändringar i andra kärlavsnitt såsom aorta descendens, lungartärgrenar, och cerebrala kärl. Likaså leder det till ett ökat flöde genom vänsterhjärtat med vidgning av vänster förmak och vänster kammare. Undersökning av dessa kärlavsnitt respektive hjärtrum ger därför information om flödet i ductus.

Ett flertal ekokardiografiska variabler kan således användas för bedömning av ductusshuntens storlek. Ordentliga valideringsstudier av dessa saknas varför det inte finns konsensus vare sig om deras gränsvärden eller vilka variabler som är mest informativa och bör användas i diagnostiken. Några entydiga ekokardiografiska kriterier för en hemodynamiskt betydelsefull ductus kan därför inte ges.

OBS 1. Förmågan att klara av en stor ductusshunt är mycket varierande och både PVR samt grad av ductuskonstriktion kan ändras snabbt. Ekokardiografiska fynd förenliga med betydande ductusshunt är därför bara en grundförutsättning för åtgärd, och det bör vara den kliniska bilden och förloppet som sedan får avgöra om behandlingsindikation finns.

OBS 2. Innan ductuslutande behandling ges måste ductusberoende hjärtfel ha uteslutits!

Ekokardiografiska variabler av värde vid hemodynamisk bedömning av PDA hos underburna barn:

Ductusvidd: En ductusvidd på det smalaste stället, vanligen i ductus pulmonella ände, $>2,0$ mm betraktas alltid som en vid ductus. Ductusvidd $>50\%$ av en PA-gren eller $>1,4$ mm/kg har också använts som kriterier på en vid ductus. Ductusdimensionen kan lätt överskattas om den inte mäts på smalaste stället och mätningen blir också allt vanskeligare ju mindre dimensioner som mäts.

LA/Ao kvot: LA/Ao kvoten hör till de variabler som använts längst i diagnostiken. Mäts i parasternal långaxel i en linje genom aortaostiet och vänster förmak enligt principen "Leading edge to leading edge", se fig 1. Aortamåttet mäts i enddiastole vid start av QRS-komplexet.

VF-måttet mäts i systole, max storlek. Ofta anges en kvot > 1,4 som patologiskt. Vid stora ductusflöden ses ofta en LA/Ao kvot >2. Vid samtidig ASD förstoras ej VF på samma sätt. Vänster förmak kan kvarstå förstorat en tid efter ductuslutning.

Vänsterkammerstorlek: VK innerdimension mäts i enddiastole i parasternal långaxel, se fig 1. Normalvärden Tabell 1.

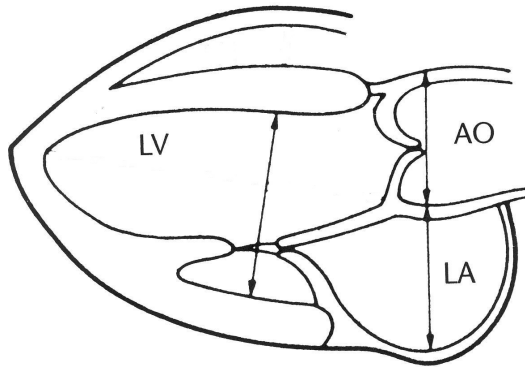


Fig 1.

Tab 1. Normalvärden för vänsterkammardimension hos underburna barn

BW(g)	LVED cm
588 - 999	0,68 – 1,55
1000 - 1499	0,91 – 1,64
1500 - 1999	1,14 – 1,71

Modifierat från: Abushaban et.al..Ann Pediatr Cardiol. 2014, 7(3);180-186

Flödesprofil och flödes hastighet i ductus. Beror både på PVR och ductusvidd.

Fig 2. A) Vid hög PVR ses en bi-direktionell ductusshunt med hö-vä flöde ffa tidigt i systole.

Fig 2. B, C) När PVR minskar blir shuntan mer vä-hö varefter hastigheten ökar.

Fig 2. D) Vid begynnande kontraktion av ductus ökar ffa diastoliska hastigheten och flödet blir mindre pulsatilt. Ett kontinuerligt flöde vä-hö med hastighet över ca 3,5 m/s talar dels för restriktivitet i ductus dels för att lungkärlsresistensen låg.

Temporärt borttagen.

Fig 2

Från: Su et.al. Arch Dis Child Fetal Neonatal Ed 1999;81.

Diastolisk reversering av flödet i Ao descendens. Vid stor ductusshunt fås ett ”diastolic steal” varvid flödet i aorta descendens vänder i diastole. Detta är ett viktigt tecken på betydande ductusshunt. En mätning direkt i anslutning till ductus ger dock reversering tidigare varför mätningen bör göras någon-några cm längre distalt i ao descendens.

Flöde i lungartärgrenar Vid ökande ductusshunt ses ett ökande diastoliskt flöde i lungartärgrenarna. En flödes hastighet på mer än 0,2 m/s i enddiastole bedöms som tecken på ductusshunt av betydelse.

Pulsatilitet i cerebrala kärl. En stor ductusshunt leder till minskat eller upphört diastoliskt framåtflöde i cerebrala artärer. Enddiastolisk flödeshastighet $< 4\text{cm/s}$ i a. cerebri media bedöms som patologisk.

Per Winberg

170719

Barnhjärtcentrum Stockholm/Uppsala
Astrid Lindgrens Barnsjukhus
Karolinska Universitetssjukhuset
Stockholm